

Тромбоз кавернозного синуса как причина летальных исходов в судебно-медицинской практике

М.И. Музыкин^{1, 2, 3}, Д.М. Ильясов², А.К. Иорданишвили², Е.Х. Баринов⁴

¹ Санкт-Петербургский медико-социальный институт, Санкт-Петербург, Российская Федерация

² Военно-медицинская академия имени С.М. Кирова, Санкт-Петербург, Российская Федерация,

³ Санкт-Петербургский научно-исследовательский институт уха, горла, носа и речи, Санкт-Петербург, Российская Федерация

⁴ Московский государственный медико-стоматологический университет им. А.И. Евдокимова, Москва, Российская Федерация

АННОТАЦИЯ

Тромбоз кавернозного синуса — опасное, жизнеугрожающее состояние, развивающееся вследствие закупорки кровяным сгустком пещеристого (кавернозного) синуса. Возникает данная патология крайне редко, но несёт серьёзную опасность для жизни в любом возрасте. В специальной судебно-медицинской литературе информация о случаях смерти от тромбоза кавернозного синуса немногочисленна и отрывочна.

Данная статья освещает результаты судебно-медицинской экспертизы трупа женщины 35 лет. В работе изложены все этапы лечения и наблюдения больной. Поэтапно показано развитие и прогрессирование заболевания, которое, в конечном итоге, привело к летальному исходу.

На основании проведённого исследования и с учётом литературного анализа материала можно сделать вывод о причине смерти. Тромбоз кавернозного синуса, как и другие тромбозы синусов головного мозга, являясь осложнением основного, не диагностированного и своевременно не пролеченного заболевания, даже в современных многопрофильных лечебных учреждениях представляют собой значительную проблему и нередко становятся причиной летальных исходов в клинической практике.

Ключевые слова: тромбоз кавернозного синуса; риносинусит; околоносовые пазухи; сепсис.

Как цитировать

Музыкин М.И., Ильясов Д.М., Иорданишвили А.К., Баринов Е.Х. Тромбоз кавернозного синуса как причина летальных исходов в судебно-медицинской практике // Судебная медицина. 2023. Т. 9, № 1. С. 00–00. DOI: <https://doi.org/10.17816/fm765>

Рукопись получена: 07.12.2022 Рукопись одобрена: 12.12.2022 Опубликовано: 02.02.2023

Cavernous sinus thrombosis as a cause of fatal outcomes in forensic medical practice

Maxim I. Muzikin^{1, 2, 3}, Denis M. Ilyasov², Andrey K. Jordanishvili², Evgeny Kh. Barinov⁴

¹ Saint-Petersburg Medico-Social Institute, Saint Petersburg, Russian Federation

² Kirov Military Medical Academy, Saint Petersburg, Russian Federation

³ Our news: Saint-Petersburg Research Institute of Ear, Throat, Nose and Speech, Saint Petersburg, Russian Federation

⁴ Moscow State University of Medicine and Dentistry named after A.I. Evdokimov, Moscow, Russia Federation

ABSTRACT

Cavernous sinus thrombosis is a dangerous, life-threatening condition developing as a result of a blockage of the cavernous sinus by a blood clot. This pathology occurs extremely rarely, but carries a serious danger to life at any age. The information about cases of death from cavernous sinus thrombosis is few and sketchy in the special forensic medical literature.

The materials for this study were based on the results of the forensic medical examination of the 35-year-old woman's corpse. The work outlines all stages of treatment and observation of the patient. The development and progression of the disease, which eventually led to a fatal outcome, were described in stages.

Based on the conducted research and the above material, it can be concluded about the cause of the death. Cavernous sinus thrombosis, as well as other cerebral sinus thrombosis, being a complication of the main, timely undiagnosed and untreated disease is a significant problem even in modern multidisciplinary medical institutions and often causes deaths in clinical practice.

Keywords: cavernous sinus thrombosis; rhinosinusitis; paranasal sinuses; sepsis.

To cite this article

Muzikin MI, Ilyasov DM, Jordanishvili AK, Barinov EK. Cavernous sinus thrombosis as a cause of fatal outcomes in forensic medical practice. *Russian Journal of Forensic Medicine*. 2023;0(0):00–00. DOI: <https://doi.org/10.17816/fm765>

Received: 07.12.2022

Accepted: 12.12.2022

Published: 02.02.2023

АКТУАЛЬНОСТЬ

Тромбоз кавернозного синуса — опасное, жизнеугрожающее состояние, развивающееся вследствие закупорки кровяным сгустком пещеристого (кавернозного) синуса. Возникает данная патология крайне редко, но несёт серьёзную опасность для жизни в любом возрасте. Кавернозные синусы представляют собой трабекулярные пространства с обеих сторон от турецкого седла, образованные слоями твёрдой мозговой оболочки и заполненные венозной кровью, где происходит циркуляция крови от лица к головному мозгу [1, 2].

Выделяют две формы заболевания — септическую и асептическую. Асептические причины встречаются реже, чем септические: к ним относятся травма, хирургическое вмешательство или беременность [3]. Септические формы являются результатом развития инфекции околоносовых пазух или других анатомических структур головы, дренируемых

кавернозным синусом, включая среднюю часть лица, глазницу и полость рта [4, 5]. В литературе отмечено развитие тромбоза кавернозного синуса при синусите, сфеноидите и этмоидите, инфекции в области носогубного треугольника на лице, полости орбиты и параорбитальной клетчатки, фарингите, среднем отите, мастоидите. Около 7% септических тромбозов кавернозного синуса имеет стоматологическое происхождение [1, 6, 7]. Зарегистрированы редкие случаи развития тромбоза из-за инфекции среднего уха [5].

Тромбоз кавернозного синуса может быть вызван различными возбудителями, большинство из которых имеют бактериальную природу. Наряду с наиболее распространёнными, такими как золотистый стафилококк, стрептококки и пневмококки, встречаются анаэробные микроорганизмы (фузобактерии, актиномицеты и бактероиды), а также грибковая инфекция (аспергиллёз, зигомикоз) и клеточные паразиты (токсоплазмы, малярийные плазмодии, трихинеллы) [8, 9]. Вирусная инфекция (простой герпес, корь, цитомегаловирус) до повсеместного развития коронавирусной инфекции также относилась к редким причинам развития тромбоза кавернозного синуса [10]. В отечественной и зарубежной литературе за последние несколько лет опубликовано достаточно большое количество исследований, описывающих тромбоз кавернозного синуса как тяжёлое осложнение коронавирусной инфекции COVID-19 [11–13].

Данные о заболеваемости тромбозом кавернозного синуса трудно оценить из-за редкой встречаемости патологии: 1–4% среди всех тромбозов церебральных вен и синусов, или 0,2–1,6 случаев на 100 000 населения в год [9, 10].

Обусловленное развитием тромбоза кавернозного синуса уменьшение оттока крови из лицевой вены, верхних и нижних вен глазницы часто приводит к отёку параорбитальной области лица, птозу, экзофтальму, хемозу, дискомфорту и болям при движении глазом (из-за отёка глазных мышц), отёку диска зрительного нерва, набуханию вен сетчатки, потере зрения. Отсутствие клапанов в системе дурального синуса позволяет через эмиссарные вены осуществлять кровоток как в кавернозный синус, так и из него, что провоцирует попадание тромба в дуральную систему. Кроме того, возможно распространение тромба и инфекции с одной стороны на другую через систему межкавернозных синусов, расположенных спереди и сзади от турецкого седла [10, 14].

Локальное сдавление и распространение воспаления на черепные нервы приводит к развитию различной неврологической и офтальмологической симптоматики (диплопия, офтальмоплегия, онемение и парестезии) [13]. Септический тромбоз кавернозных вен приводит, в том числе, к поражению центральной нервной системы (менингиту, дуральной эмпиеме или абсцессу головного мозга), развитию инфекционных лёгочных осложнений (через яремную вену в сосуды лёгких), что ведёт к септическим эмболиям или абсцессам, пневмонии или эмпиеме плевры.

Тромбоз кавернозного синуса может явиться причиной инсульта вследствие сужения сонных артерий, васкулита или геморрагического инфаркта при прогрессировании тромбоза кортикальных вен. Гипопитуитаризм может возникнуть вследствие ишемии или непосредственного распространения инфекции [10].

Летальность от тромбоза кавернозного синуса до эры антибиотиков составляла 100%. Неблагоприятный исход был обусловлен, как правило, сепсисом или инфекционным поражением центральной нервной системы [5, 7]. На современном этапе при лечении тромбоза кавернозного синуса применяются антибактериальная терапия в сочетании с нефракционированными или низкомолекулярными гепаринами, гормональная и симптоматическая терапия, что существенно позволяет снизить летальность от этого осложнения.

Материалом для данного экспертного наблюдения послужили результаты комиссионной судебно-медицинской экспертизы трупа женщины 35 лет. В ходе проводимой проверки возник вопрос о ненадлежащем оказании медицинской помощи. Для проведения комиссионной судебно-медицинской экспертизы была представлена медицинская карта стационарного больного, лечение которого завершилось летальным исходом.

Представляем случай развития тромбоза кавернозного синуса как осложнения вялотекущего верхнечелюстного синусита у пациентки молодого возраста.

ОПИСАНИЕ СЛУЧАЯ

Обстоятельства происшествия

По данным первичной медицинской документации из поликлиники города О., пациентка М., 35 лет, на протяжении нескольких дней жаловалась на насморк, слабость, недомогание, головные боли (в проекции правой верхнечелюстной пазухи), зубные боли в области верхней челюсти (без чёткой локализации). В поликлинике была осмотрена стоматологом, патологии не обнаружено.

На следующий день в связи с ухудшением состояния бригадой скорой помощи доставлена в городскую больницу с жалобами на онемение правой половины лица, жажду, сухость во рту. С подозрением на острое нарушение мозгового кровообращения (ОНМК) госпитализирована в стационар, где была выполнена компьютерная томография (КТ) головы: данных за ОНМК, патологических изменений головного мозга и костей черепа не выявлено. В ходе лабораторного исследования выявлены высокие показатели глюкозы крови (до 15 ммоль/л), ацетон в моче.

Диагноз, терапевтические подходы

В течение суток проходила лечение в терапевтическом отделении с диагнозом: «Цереброваскулярная болезнь. ОНМК? Неврит лицевого нерва справа? Сахарный диабет 1-го типа, впервые выявленный». Пациентка получала симптоматическую нейротрофическую, десенсибилизирующую, противовоспалительную терапию с коррекцией гликемии.

На следующий день в связи с нарастанием офтальмологической симптоматики (появление птоза справа, состояние зрачков — D>S, сходящееся косоглазие, вялая фотореакция справа, паралич взора вправо при движениях глазных яблок) и общим ухудшением состояния (дисфагия, элементы дизартрии, гипестезии в правой половине лица) медицинским транспортом переведена в областную больницу в неврологическое отделение.

При первичном осмотре врачом-специалистом отмечены наличие невыраженного отёка, покраснение кожного покрова в проекции правой верхнечелюстной пазухи, боли при перкуссии передней стенки верхнечелюстной пазухи. Пальпация кожного покрова лица безболезненная. Регионарные лимфатические узлы лица и шеи не изменены. После осмотра специалистами — неврологом, окулистом, оториноларингологом, терапевтом — были получены противоречивые данные, указывающие на наличие/отсутствие неврита, парестезии лицевого нерва, что указывало на сложность диагностики данной клинической ситуации.

В течение 3 дней на фоне продолжающейся консервативной симптоматической терапии состояние пациентки прогрессивно ухудшалось: появились жалобы на одышку, чувство нехватки воздуха, ломоту в нижней челюсти, эпизоды повышения температуры тела. Описанные показатели были проявлением бактериальной инфекции, признаком нарастающего синдрома системного воспалительного ответа. В связи с развитием кетоацидоза, ухудшением сознания до уровня сопора–комы I было принято решение о переводе пациентки в отделение анестезиологии и реанимации.

При поступлении в отделение анестезиологии и реанимации жалоб не предъявляла ввиду тяжести состояния; отмечалось психоэмоциональное возбуждение. Обращали на себя внимание асимметрия лица в виде отёчности с синюшным оттенком правой параорбитальной области (рис. 1), тахипноэ, тахикардия, повышение артериального давления (до 180 мм рт.ст.). Повышенное содержание сахара в крови, лимфопения, кетоацидоз, лабораторные

признаки развивающейся почечно-печёночной недостаточности являлись признаками сепсиса.

В связи с прогрессивно нарастающими проявлениями полиорганной дисфункции, угнетением сознания больной выполнена интубация трахеи, начата респираторная поддержка в режиме вспомогательной вентиляции лёгких. Повторно выполнена КТ головного мозга: органических изменений в веществе головного мозга, костно-травматических повреждений не выявлено. Клетки решётчатого лабиринта справа (рис. 2 a,b), правая верхнечелюстная пазуха субтотально заполнены патологическим содержимым (рис. 2 a-c).

По данным эндоскопического исследования и КТ околоносовых пазух выполнена диагностическая пункция правой верхнечелюстной пазухи, диагностирован острый гнойный одонтогенный правосторонний гайморит. В этот же день с целью санации первичного септогенного очага выполнены радикальная операция на правой верхнечелюстной пазухе по Колдуэллу–Люку с наложением риностомы через нижний носовой ход (рис. 3), вскрытие клеток решётчатого лабиринта справа. При выполнении операции выявлен некроз слизистой оболочки пазухи, получено гнойное отделяемое. Пазуха дренирована поливинилхлоридной трубкой через нижний носовой ход. Материал отправлен на бактериологическое исследование флоры и определение чувствительности к антибиотикам.

Постепенно кожа средней зоны лица, медиального угла глаза, околоушной и надбровной области справа прогрессивно приобретала сначала белый, а затем синюшный оттенок (рис. 4).

За время пребывания в реанимации больная осмотрена нейрохирургом, окулистом, инфекционистом, эндокринологом, отоларингологом.

В условиях отделения анестезиологии и реанимации проводилась интенсивная терапия, направленная на респираторную, вазопрессорную поддержку, коррекцию гликемии, коррекцию водно-электролитного баланса, профилактику стрессовых язв желудочно-кишечного тракта, коррекцию кислотно-основного состояния а также инфузионная, антибактериальная и антикоагулянтная терапия под контролем активированного частичного тромбопластинового времени. Скорректирована антибиотикотерапия с учётом чувствительности высеянных *Staphylococcus aureus* (массивный рост) и *Escherichia coli* (скудный рост). На КТ органов грудной полости картина без органической патологии.

В дальнейшем состояние пациентки прогрессивно ухудшалось. Выполняемые клиничко-лабораторные исследования подтверждали быстрое развитие синдрома диссеминированного внутрисосудистого свёртывания (ДВС) с нарастающей полиорганной недостаточностью.

Заключительный медицинский диагноз

В результате обследования скорректирован диагноз: «Острый гнойный правосторонний гайморит. Септический тромбоз правого кавернозного синуса. Сахарный диабет 1-го типа. Индивидуальный целевой уровень гликемического контроля HbA1c < 6,5%. Декомпенсированный кетоацидоз. Выполнена операция: «Радикальная операция на правой верхнечелюстной пазухе. Вскрытие клеток решётчатого лабиринта справа». Состояние с отрицательной динамикой. Сепсис. Рефрактерный септический шок. Полиорганная недостаточность (сердечно-сосудистая, почечно-печёночная, церебральная). ДВС-синдром».

Реанимационные мероприятия, исход

На следующий день (третьи сутки в отделении анестезиологии и реанимации) отрицательная динамика продолжалась: отмечались нарастание эндогенной интоксикации, прогрессирование полиорганной недостаточности (преимущественно сердечно-сосудистой, почечно-печёночной), грубого неврологического дефицита, сепсиса, рефрактерного септического шока, метаболического ацидоза, нарушений углеводного обмена, ДВС-синдрома. Сознание: кома III. Состояние крайне тяжёлое. Неврологический статус без динамики. На вопросы не отвечает; реакции на внешние раздражители, боль нет; спонтанных движений нет. Двусторонний мидриаз. Фотореакций, корнеальных рефлексов нет. Кашлевой, глотательный рефлексы не определяются. При осмотре: асимметрия за счёт отёка правой половины лица с переходом на внутренний угол левого глаза. Правая параорбитальная область, правое крыло носа, правая скуловая область, область правой ушной раковины цианотично-бледные, синюшные, с признаками некроза мягких тканей; крыло носа справа чёрного цвета. Левая параорбитальная область отёчна, цианотична. Рефлексы с конечностей не вызываются. Атония. Арефлексия. Кожный покров тёплый, сухой. В течение дня температура тела колеблется в пределах от нормальной и субфебрильной до гектической (рис. 5).

На фоне прогрессирования полиорганной недостаточности с элементами ареактивности органов и систем к проводимой терапии произошла остановка кровообращения по типу фибрилляции желудочков. Констатирована клиническая смерть. Комплекс реанимационных мероприятий позволил восстановить сердечно-сосудистую деятельность на регулярной инотропной поддержке с нарастающей дозировкой и использованием искусственной вентиляции лёгких. Наложена трахеостома.

В течение четвёртых суток пребывания в отделении анестезиологии и реанимации продолжена интенсивная терапия в прежних направлениях. Общее состояние остаётся крайне тяжёлым. При осмотре: асимметрия за счёт правой половины лица сохраняется, увеличивается распространение некротических явлений на левую половину лица и угол левого глаза (рис. 6): кожа и подлежащие мягкие ткани правой щёчной, верхней губы справа, скуловой, околоушной, параорбитальной области, левого угла глаза, наружного носа чёрного цвета, истончены, покрыты корочками. Мягкие ткани левой параорбитальной области отёчные. Кожа синюшная. Эндоскопически: слизистая оболочка полости носа синюшная с участками некроза, сухая. При орофарингоскопии — селективные некротические изменения со стороны слизистой оболочки верхней губы, щёчной области, альвеолярного отростка верхней челюсти, твёрдого нёба справа. При промывании правой верхнечелюстной пазухи через риностому патологического отделяемого не получено (сукровичное отделяемое). Кровотечения нет. Выполнен туалет правого наружного слухового прохода.

Выполнена КТ головы: картина отёка головного мозга с незначительной дислокацией срединных структур вправо; пневмоцефалия справа; некроз правого глазного яблока, мягких тканей скуловой области справа; наличие воздуха в правой крылонёбной ямке, глубоких клетчаточных пространствах шеи справа; патологическое содержимое верхнечелюстных, основных пазух, клеток решётчатого лабиринта, ячеек сосцевидных отростков. Данные результаты трактуется как прогрессирование местного инфекционного процесса с вовлечением новых зон, в том числе мягких тканей лица, клетчаточных пространств орбиты, шеи, распространением инфекционного процесса на головной мозг.

При ультразвуковом доплеровском исследовании брахиоцефальных артерий лоцируются общая сонная артерия, начальные отделы внутренней и наружной сонных артерий. Кровоток по артериям каротидного бассейна достаточный. Определяется спадение яремных вен, более выраженное справа с феноменом спонтанной агглютинации. Венозный отток по позвоночным венам не определяется, венозное сплетение вертебробазиллярного бассейна не лоцируется, вероятен тромбоз. При исследовании вен нижних конечностей патологии не выявлено.

На КТ органов грудной клетки наблюдается рентгенологическая картина двусторонней полисегментарной пневмонии с локализацией в сегментах S1, 2, 6, 8, 9, 10 правого и S4, 5, 9, 10 левого лёгкого. Правосторонний гидроторакс. При исследовании органов брюшной полости картина изменений поджелудочной железы, наличие свободной жидкости в брюшной полости.

Таким образом, за время пребывания пациентки в отделении анестезиологии и реанимации наблюдалось распространение зоны некроза мягких тканей лица, сохранялась картина прогрессирующей полиорганной недостаточности (сердечно-сосудистой, почечно-печёночной, грубого неврологического дефицита), инфекционно-септического состояния, ДВС-синдрома, что на 6-е сутки реанимации (10-е сутки после обращения за медицинской помощью, 4-е сутки после клинической смерти), несмотря на адекватные лечебные мероприятия, привело к остановке сердечно-сосудистой деятельности и клинической смерти. Реанимационные мероприятия ожидаемого эффекта не принесли (рис. 7).

Установление причины смерти не вызвало затруднения и было научно обоснованным. Данный факт был отражён в комиссионной судебно-медицинской экспертизе.

ЗАКЛЮЧЕНИЕ

Тромбоз кавернозного синуса, как и другие тромбозы синусов головного мозга, являясь осложнением основного, своевременно не диагностированного и не пролеченного заболевания, даже в современных многопрофильных лечебных учреждениях представляют собой значительную проблему и нередко становятся причиной летальных исходов в клинической практике.

В выводах проведённой комиссионной судебно-медицинской экспертизы отмечено, что на представленной на экспертизу КТ, которая была выполнена при первичном обращении в городской стационар для исключения ОНМК, определяется отёк слизистой оболочки верхнечелюстного синуса справа до 4 мм без признаков уровня жидкости. Данные факты не были учтены должным образом, как и наличие инородного тела (пломбирочного материала) в области ранее удалённого зуба 1.7 в альвеолярном отростке верхней челюсти справа, рентгенологом не интерпретированы, что привело к недооценке состояния пазушно-носовой системы как возможного источника септического состояния. Однако, даже если бы данный факт был учтён, в соответствии со стандартами оказания медицинской помощи пациентам с острыми верхнечелюстными синуситами, не сопровождающимися наличием экссудата (гноя), антибактериальная терапия не показана, так как причиной выявленной формы синусита в большинстве случаев является вирусная инфекция.

Превалирование неврологической симптоматики на ранних стадиях заболевания акцентировало внимание специалистов на диагностическом поиске патологии со стороны нервной системы, хотя и являлось следствием тромбоза кавернозного синуса. Таким образом, не были своевременно установлены причинно-следственные связи.

Перечисленные недостатки можно трактовать как дефект оказания медицинской помощи, но они, в свою очередь, не повлияли на исход в связи с поздней обращаемостью пациента и развития у него тромбоза кавернозного синуса уже на догоспитальном этапе, что в очередной раз подчёркивает сложность диагностики данного осложнения.

Таким образом, проводя анализ действий медицинского персонала, дефектов, повлиявших на исход лечения, не выявлено.

Заключение этического комитета

На публикацию статьи получено заключение локального этического комитета Частного образовательного учреждения высшего образования «Санкт-Петербургский

медико-социальный институт» (протокол №1 от 28.11.2022, дата подачи заявления 14.11.2022).

ДОПОЛНИТЕЛЬНО

Источник финансирования. Исследование и публикация статьи осуществлены на личные средства авторского коллектива.

Конфликт интересов. М.И. Музыкин, д.м.н., доцент кафедры клинической стоматологии ЧОУ «Санкт-Петербургский медико-социальный институт» проводил обработку результатов исследования, ЧОУ «Санкт-Петербургский медико-социальный институт» не являлось спонсором исследования, не принимало участие в анализе данных, их интерпретации и подготовке статьи, не состояло в финансовых отношениях с другими членами авторского коллектива. Остальные авторы декларируют отсутствие явных и потенциальных конфликтов интересов, связанных с публикацией настоящей статьи.

Вклад авторов. Авторы подтверждают соответствие своего авторства международным критериям ICMJE (все авторы внесли существенный вклад в разработку концепции, проведение поисково-аналитической работы и подготовку статьи, прочли и одобрили финальную версию перед публикацией). Наибольший вклад распределён следующим образом: М.И. Музыкин, Д.М. Ильясов — сбор данных, написание текста рукописи; Е.Х. Баринов, А.К. Иорданишвили — научное редактирование рукописи; А.К. Иорданишвили, Е.Х. Баринов, М.И. Музыкин, Д.М. Ильясов — рассмотрение и одобрение окончательного варианта рукописи.

ADDITIONAL INFORMATION

Funding source. The study had no sponsorship.

Competing interests. M.I. Muzikin, MD, Dr. Sci. (Med.), Associate Professor Dentistry of the St. Petersburg Medical and Social Institute conducted the processing of the results of the study, the St. Petersburg Medical and Social Institute was not a sponsor of the study, did not participate in the analysis of data, their interpretation and preparation of the article, was not in financial relations with other members of the author's team.. The remaining authors declare that they have no competing interests.

Authors' contribution. All authors made a substantial contribution to the conception of the work, acquisition, analysis, interpretation of data for the work, drafting and revising the work, final approval of the version to be published and agree to be accountable for all aspects of the work. M.I. Muzikin, D.M. Ilyasov — data collection, writing a draft of the manuscript; E.H. Barinov, A.K. Iordanishvili — scientific revision of the manuscript; A.K. Iordanishvili, E.H. Barinov, M.I. Muzikin, D.M. Ilyasov — consideration and approval of the final version of the manuscript.

СПИСОК ЛИТЕРАТУРЫ

1. Хайдарова Ф.А., Алиева А.В., Камалов Т.Т., Таленова В.А. Состояние после тромбоза кавернозного синуса, осложненного остеомиелитом верхней челюсти после перенесенной коронавирусной инфекции у пациента с сахарным диабетом 2 типа // *Juvenis Scientia*. 2021. Т. 7, № 3. С. 28–35. doi: 10.32415/jscientia_2021_7_3_28-35
2. Берест И.Е., Миронец С.Н. Септический тромбоз кавернозного синуса // *Вестник оториноларингологии*. 2017. Т. 82, № 6. С. 72–76. doi: 10.17116/otorino201782672-76
3. DiNubile M.J. Septic thrombosis of the cavernous sinuses // *Arch Neurol*. 1988. Vol. 45, N 5. P. 567–572. doi: 10.1001/archneur.1988.0052029010302
4. Idiculla P.S., Gurala D., Palanisamy M., et al. Cerebral venous thrombosis: A comprehensive review // *Eur Neurol*. 2020. Vol. 83, N 4. P. 369–379. doi: 10.1159/000509802

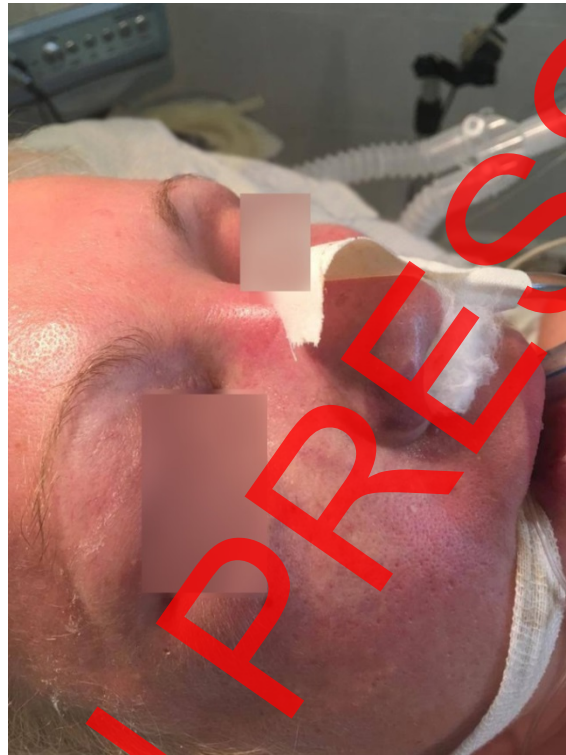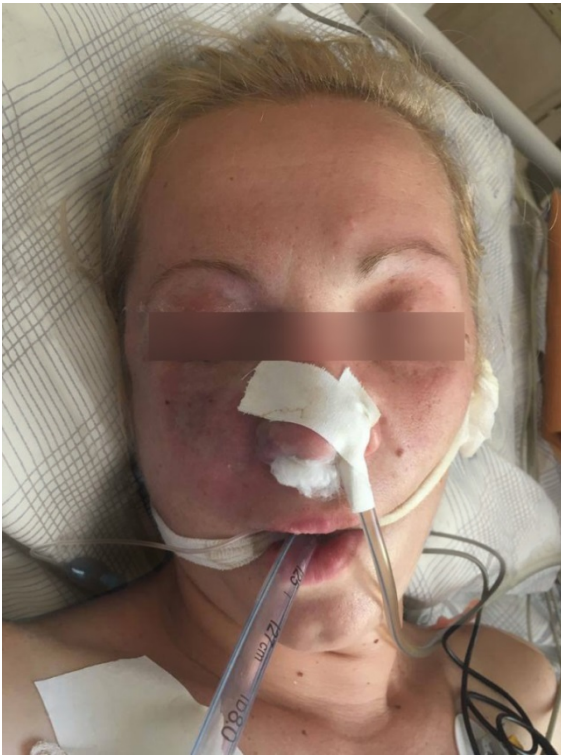5. Красножен В.Н., Андреева И.Г. Петрозит, осложненный тромбозом кавернозного синуса, менингитом // Вестник оториноларингологии. 2015. Т. 80, № 4. С. 44–46.
6. Иорданишвили А.К., Толмачев И.А., Музыкин М.И., и др. Профессиональные ошибки и дефекты оказания медицинской помощи при стоматологической реабилитации взрослых пациентов // Вестник военно-медицинской академии. 2016. Т. 1, № 53. С. 50–55.
7. Каршиев Х.К., Робустова Т.Г., Музыкин М.И., Иорданишвили А.К. Оценка степени тяжести течения осложненных форм острой одонтогенной инфекции // Вестник Российской военно-медицинской академии. 2017. № 4. С. 67–71.
8. Верезгов В.А., Бреусенко Д.В., Павлов П.В., и др. Трансназальная хирургия при внутричерепных риногенных осложнениях у детей. Разбор двух клинических случаев // Педиатр. 2022. Т. 13, № 1. С. 69–81. doi: 10.17816/PED13169-81
9. Poel N.A., Mourits M.P., Win M.M., et al. Prognosis of septic cavernous sinus thrombosis remarkably improved: A case series of 12 patients and literature review // Eur Arch Otorhinolaryngol. 2018. Vol. 275, N 9. P. 2387–2395. doi: 10.1007/s00405-018-5062-9
10. Plewa M.C., Tadi P., Gupta M. Cavernous sinus thrombosis. Book // StatPearls. Treasure Island (FL): StatPearls Publishing, 2022.
11. Тагирова З.Г., Понежева Ж.Б., Макашова В.В., Магомедова С.А. Септический тромбоз кавернозного синуса у больной COVID-19 (Случай из практики) // Материалы II Интернет-конференции по инфекционным болезням «Покровские чтения», 1–3 ноября 2022 года: сборник тезисов. Москва: Медицинское Маркетинговое Агентство, 2022. С. 46.
12. Selvadurai S., Virk J.S. Cavernous sinus thrombosis secondary to sphenoid mycetoma following COVID-19 infection // QJM. 2021. Vol. 114, N 8. P. 594–595. doi: 10.1093/qjmed/hcab075
13. Орипов О.И., Билалов Э.Н. Тромбоз кавернозного синуса, ассоциированный с COVID-19 // Офтальмологический журнал. 2021. № 2. С. 69–71. doi: 10.31288/oftalmolzh202126971
14. Mokgacha K., Maruza M.P., Sesay S.O., Rweggerera G.M. Cavernous sinus thrombosis in a 14-year old boy // Turk J Pediatr. 2017. Vol. 59, N 6. P. 719–723. doi: 10.24953/turkjpmed.2017.06.019

REFERENCES

1. Khaydarova FA, Alieva AV, Kamalov TT, Talenova VA. Condition after thrombosis of the cavernous sinus complicated by osteomyelitis of the upper jaw after a coronavirus infection in a patient with type 2 diabetes mellitus. *Juvenis Scientia*. 2021;7(3):28–35. (In Russ). doi: 10.32415/jscientia_2021_7_3_28-35
2. Berest IE, Mironets SN. Septic thrombosis of the cavernous sinus. *Bulletin of otorhinolaryngology*. 2017;82(6):72–76. (In Russ). doi: 10.17116/otorino201782672-76
3. DiNubile MJ. Septic thrombosis of the cavernous sinuses. *Arch Neurol*. 1988;45(5):567–572. doi: 10.1001/archneur.1988.0052029010302
4. Idiculla PS, Gurala D, Palanisamy M, et al. Cerebral venous thrombosis: A comprehensive review. *Eur Neurol*. 2020;83(4):369–379. doi: 10.1159/000509802
5. Krasnozhen VN, Andreeva IG. Petrositis complicated by cavernous sinus thrombosis, meningitis. *Bulletin Otorhinolaryngology*. 2015;80(4):44–46. (In Russ).
6. Iordanishvili AK, Tolmachev IA, Muzikin MI, et al. Professional errors and defects in the provision of medical care in the dental rehabilitation of adult patients. *Bulletin Military Med Academy*. 2016;1(53):50–55. (In Russ).
7. Karshiev HK, Robustova TG, Muzykin MI, Iordanishvili AK. Evaluation of the severity of the course of complicated forms of acute odontogenic infection. *Bulletin Russian Military Med Academy*. 2017;(4):67–71. (In Russ).

8. Verezhov VA, Breusenko DV, Pavlov PV, et al. Transnasal surgery for intracranial rhinogenic complications in children. Analysis of two clinical cases. *Pediatrician*. 2022;13(1):69–81. (In Russ). doi: 10.17816/PED13169-81
9. Poel NA, Mourits MP, Win MM, et al. Prognosis of septic cavernous sinus thrombosis remarkably improved: A case series of 12 patients and literature review. *Eur Arch Otorhinolaryngol*. 2018;275(9):2387–2395. doi: 10.1007/s00405-018-5062-9
10. Plewa MC, Tadi P, Gupta M. Cavernous Sinus Thrombosis. In: StatPearls. Treasure Island (FL): StatPearls Publishing; 2022.
11. Tagirova ZG, Ponezheva ZhB, Makashova VV, Magomedova SA. Septic thrombosis of the cavernous sinus in a patient with COVID-19 (Case report). In: Materials of the II Internet Conference on Infectious Diseases "Pokrovsky Readings", November 1-3, 2022: Collection of abstracts. Moscow: Medical Marketing Agency; 2022. P. 46. (In Russ).
12. Selvadurai S, Virk JS. Cavernous sinus thrombosis secondary to sphenoid mycetoma following COVID-19 infection. *QJM*. 2021;114(8):594–595. doi: 10.1093/qjmed/hcab075
13. Oripov OI, Bilalov EN. Cavernous sinus thrombosis associated with COVID-19. *J Ophthalmology*. 2021;(2):69–71. (In Russ). doi: 10.31288/oftalmolzh202126971
14. Mokgacha K, Maruza MP, Sesay SO, Rwegerera GM. Cavernous sinus thrombosis in a 14-year old boy. *Turk J Pediatr*. 2017;59(6):719–723. doi: 10.24953/turkjpel.2017.06.019

ОБ АВТОРАХ	AUTHORS' INFO
<p>* Музыкин Максим Игоревич, д.м.н., доцент; адрес: Россия, 195271, Санкт-Петербург, Кондратьевский пр-кт, д. 72А; ORCID: https://orcid.org/0000-0003-1941-7909; eLibrary SPIN: 7169-1489; e-mail: MuzikinM@gmail.com</p>	<p>Maxim I. Muzikin, MD, Dr. Sci. (Med.), Associate Professor; address: 72A, Kondratievsky Prospekt, St. Petersburg, 195271, Russia; ORCID: https://orcid.org/0000-0003-1941-7909; eLibrary SPIN: 7169-1489; e-mail: MuzikinM@gmail.com</p>
<p>Ильясов Денис Маратович, к.м.н.; ORCID: https://orcid.org/0000-0002-3809-2903; eLibrary SPIN: 9664-3215; e-mail: SPB118@yandex.ru</p>	<p>Denis M. Ilyasov, MD, Cand. Sci (Med.); ORCID: https://orcid.org/0000-0002-3809-2903; eLibrary SPIN: 9664-3215; e-mail: SPB118@yandex.ru</p>
<p>Иорданишвили Андрей Константинович, д.м.н., профессор; ORCID: https://orcid.org/0000-0003-0052-3277; eLibrary SPIN: 6752-6698; e-mail: professoraki@mail.ru</p>	<p>Andrey K. Iordanishvili, MD, Dr. Sci. (Med.), Professor; ORCID: https://orcid.org/0000-0003-0052-3277; eLibrary SPIN: 6752-6698; e-mail: professoraki@mail.ru</p>
<p>Баринов Евгений Христофорович, д.м.н., профессор; ORCID: https://orcid.org/0000-0003-4236-4219; eLibrary SPIN: 2112-4568; e-mail: ev.barinov@mail.ru</p>	<p>Evgeny Kh. Barinov, MD, Dr. Sci. (Med.), Professor; ORCID: https://orcid.org/0000-0003-4236-4219; eLibrary SPIN: 2112-4568; e-mail: ev.barinov@mail.ru</p>

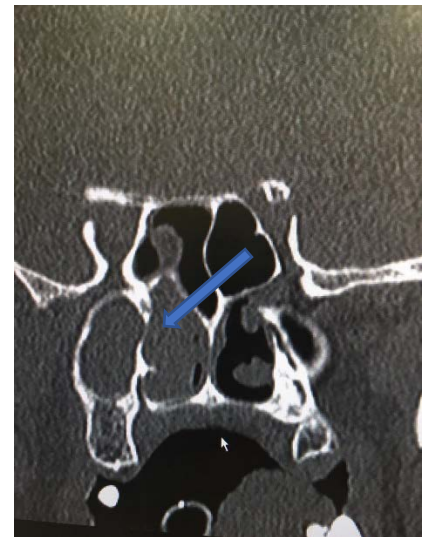
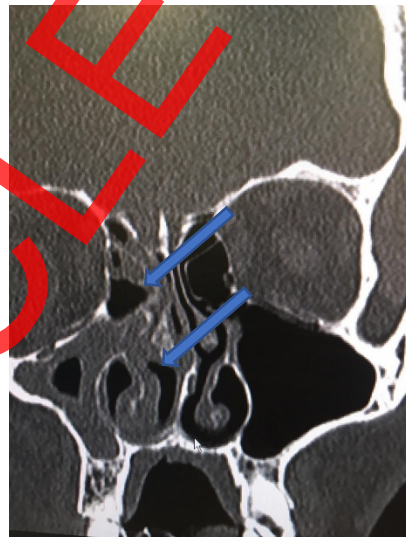
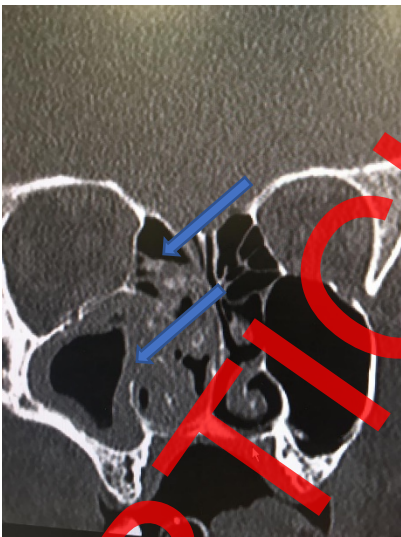


a

b

Рис. 1. Пациентка М., 35 лет, первые сутки в отделении анестезиологии и реанимации, пятые сутки с момента обращения за медицинской помощью (*a, b*).

Fig. 1. Patient M., 35-years-old, 1 day in the department of anesthesiology and intensive care, 5 days from the moment of seeking medical help (*a, b*).



a

b

c

Рис. 2. Тот же пациент. Срезы компьютерной томограммы: утолщение слизистой оболочки верхнечелюстной пазухи с блоком остеомастального комплекса, утолщение слизистой оболочки клеток решетчатого лабиринта, слизистой оболочки полости носа в переднем (*a*), среднем (*b*) и заднем отделе (*c*) верхнечелюстной пазухи

Fig. 2. The same patient. Computed tomography sections: thickening of the mucous membrane of the maxillary sinus with a block of the ostiomeatal complex, thickening of the mucous membrane of the cells of the lattice labyrinth, the mucous membrane of the nasal cavity in the anterior (*a*), middle (*b*) and posterior (*c*) maxillary sinus.

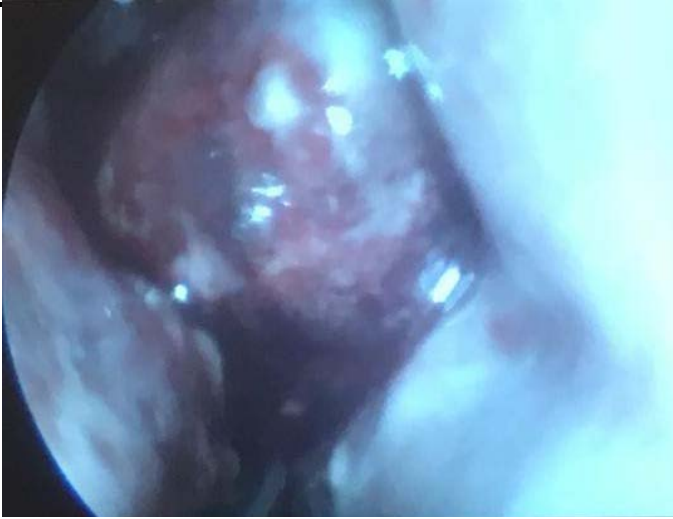
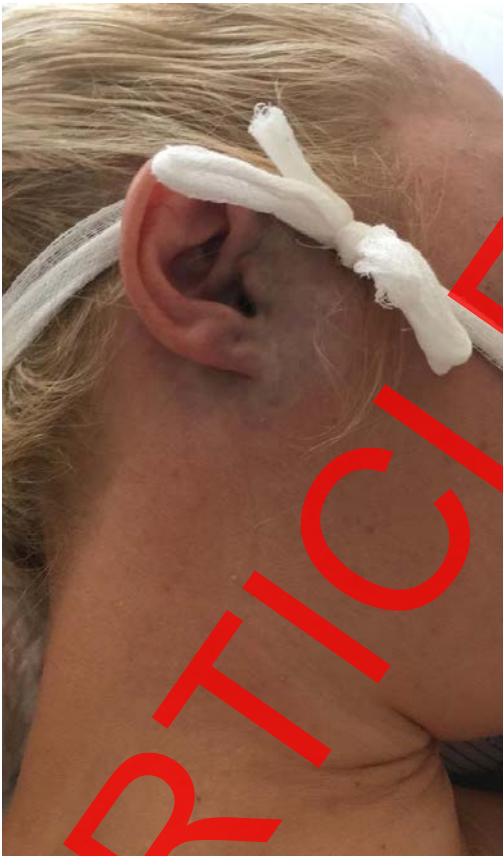
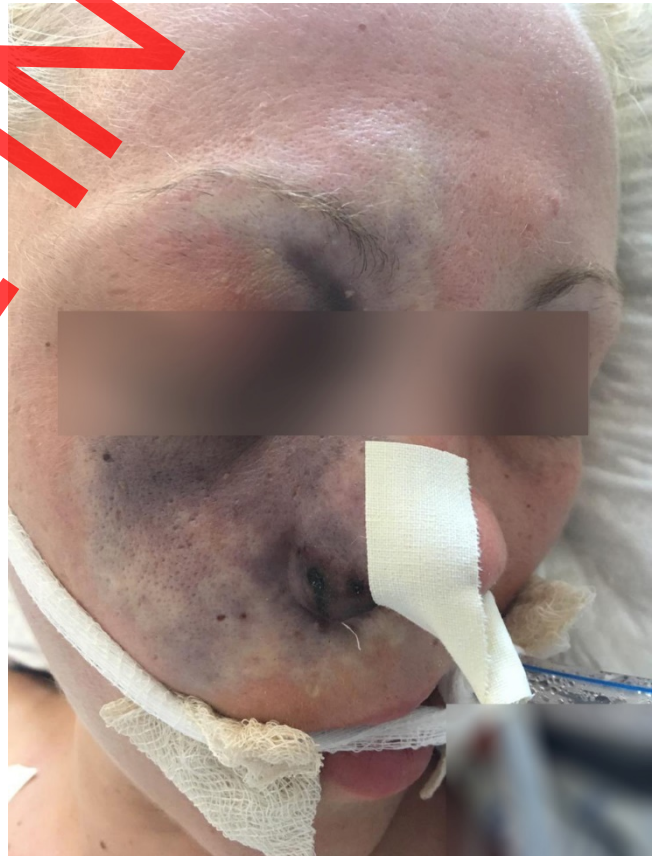Рис. 3. Тот же пациент. Эндоскопическая картина: общий и нижний носовой ходы сужены за счёт выраженного отёка нижней носовой раковины. Нижняя носовая раковина отёчна, гиперемирована, с признаками бактериальной инфекции, подслизистых кровоизлияний и тромбоза.

Fig. 3. The same patient. Endoscopic picture: the general and lower nasal passages are narrowed due to pronounced edema of the lower nasal concha. The lower nasal concha is swollen, hyperemic, with signs of bacterial infection, submucosal hemorrhages and thrombosis.



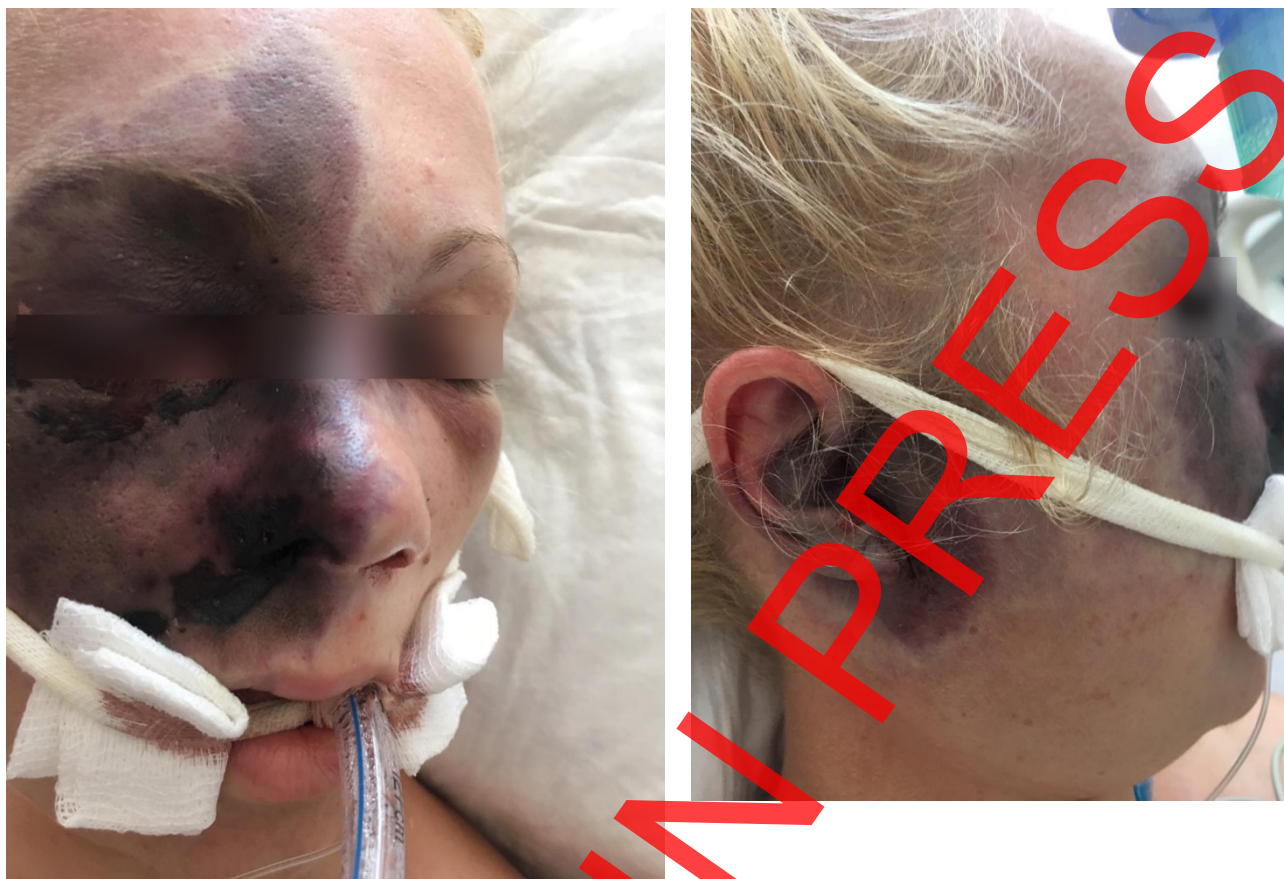a



b

Рис. 4. Тот же пациент. Вторые сутки в отделении анестезиологии и реанимации, шестые сутки с момента обращения за медицинской помощью (*a, b*).

Fig. 4. The same patient. 2 days in the department of anesthesiology and intensive care, 6 days from the moment of seeking medical help (*a, b*).

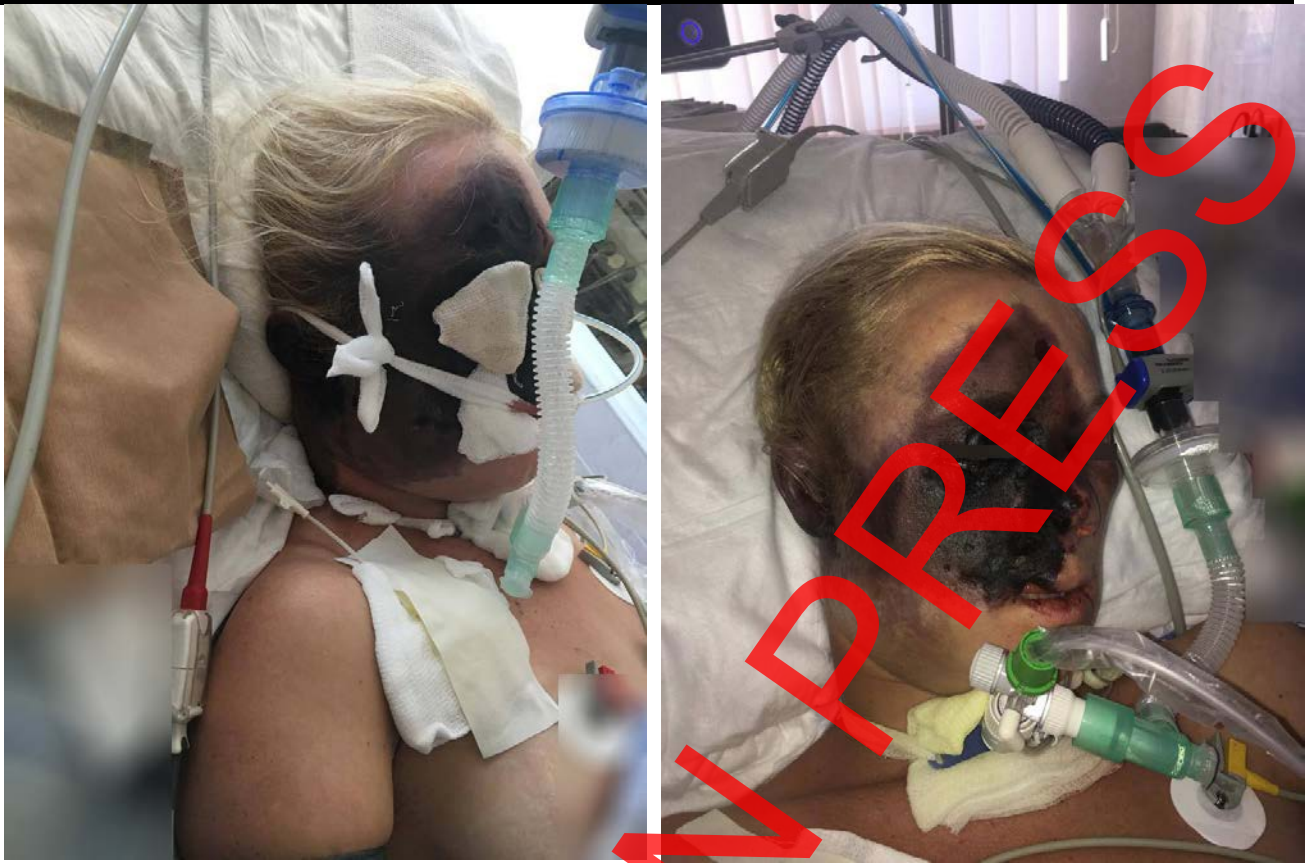

a

b

Рис. 5. Тот же пациент. Третьи сутки в отделении анестезиологии и реанимации, седьмые сутки с момента обращения за медицинской помощью (*a, b*).

Fig. 5. The same patient. 3 days in the department of anesthesiology and intensive care, 7 days from the moment of seeking medical help (*a, b*).

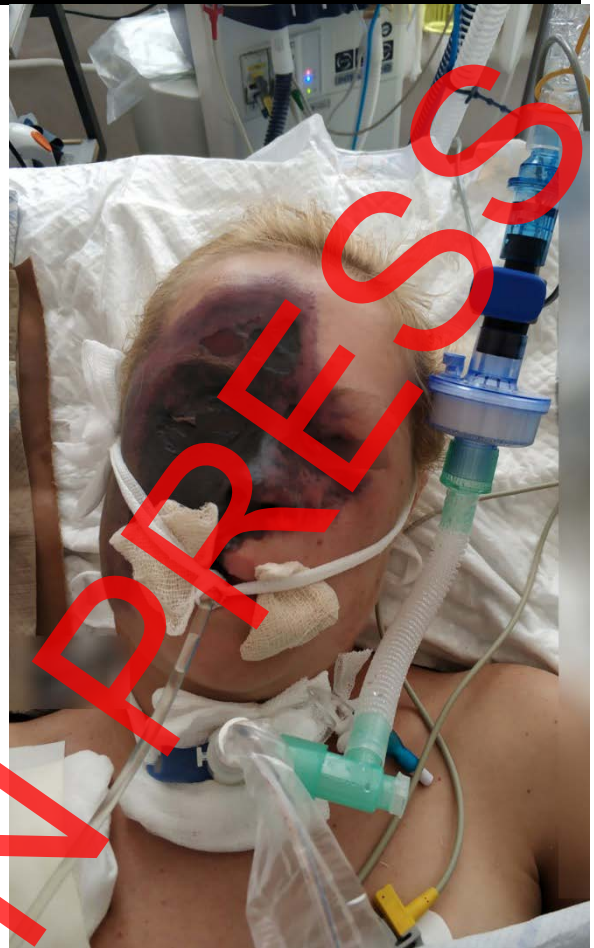
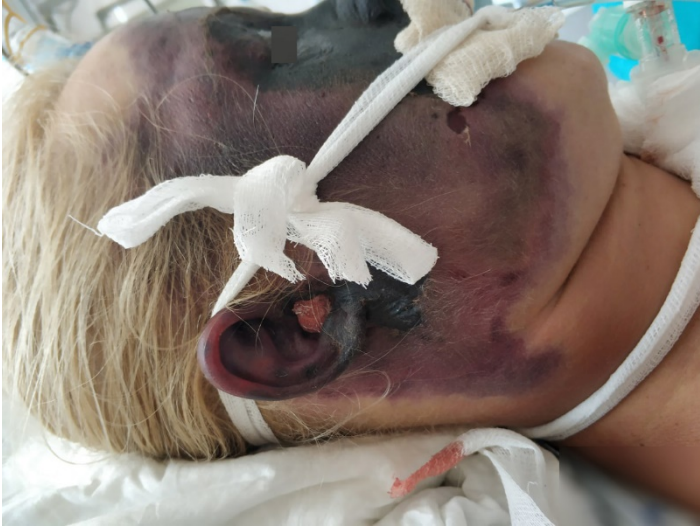
a

Рис. 6. Тот же пациент. Четвёртые сутки в отделении анестезиологии и реанимации, восьмые сутки с момента обращения за медицинской помощью (*a, b*).

Fig. 6. The same patient. 4 days in the department of anesthesiology and intensive care, 8 days from the moment of seeking medical help (*a, b*).

ARTICLE IN PRESS



a

Рис. 7. Тот же пациент. Шестые сутки в отделении анестезиологии и реанимации, десятые сутки с момента обращения за медицинской помощью (*a, b*).

Fig. 7. The same patient. 6 days in the department of anesthesiology and intensive care, 10 days from the moment of seeking medical help (*a, b*).

ARTICLE IN PRESS