

DOI: <https://doi.org/10.17816/fm717>

Повреждение черепа при выстреле из атипичного огнестрельного оружия: случай из практики

В.В. Семёнов, А.М. Тетюев

Белорусский государственный медицинский университет, Минск, Республика Беларусь

АННОТАЦИЯ

Актуальность. Повреждения атипичными огнестрельными снарядами характеризуются вариабельностью своей морфологии, нередко отличаются от типичных огнестрельных повреждений. Это может обусловить трудности судебно-медицинской диагностики. Знание конструктивных особенностей атипичного оружия в комплексе с обнаруженными атипичными снарядами позволяет правильно оценить характер повреждения.

Описание экспертного случая. Описаны морфологические особенности входного и выходного огнестрельных повреждений затылочной и лобной костей, причинённых атипичным снарядом — дюбель-гвоздём 4,5×60 мм. Входное огнестрельное повреждение характеризовалось типичными морфологическими свойствами, обусловленными пробивным действием снаряда (дефект ткани, конусообразно расширяющейся вовнутрь стенки дырчатого перелома). Выходное отверстие было атипичным, что обусловлено неполным выходом дюбель-гвоздя из полости черепа, а также анатомическими особенностями области с повреждением.

Заключение. Атипичное огнестрельное оружие и снаряды разнообразны, и их образцы могут иметь множество уникальных конструктивно-технологических особенностей, знание которых может иметь решающее значение для судебно-медицинской экспертизы огнестрельных повреждений. Комплексная судебно-медицинская оценка огнестрельного характера повреждений и количества выстрелов традиционно основана на морфологии повреждений и обнаружении дополнительных факторов выстрела, однако присутствие огнестрельных снарядов и/или их фрагментов в исследуемых объектах значительно облегчает решение экспертных задач. В представленном нами случае основную роль в правильной интерпретации характера повреждений сыграло именно присутствие в черепе атипичного огнестрельного снаряда — дюбель-гвоздя.

Ключевые слова: огнестрельное повреждение; атипичный снаряд; дюбель-гвоздь; строительно-монтажный пистолет; экспертный случай.

Как цитировать

Семёнов В.В., Тетюев А.М. Повреждение черепа при выстреле из атипичного огнестрельного оружия: случай из практики // Судебная медицина. 2022. Т. 8, № 2. С. XX–XX. DOI: <https://doi.org/10.17816/fm717>

DOI: <https://doi.org/10.17816/fm717>

Skull injury due to atypical firearm: a case report

Viachaslau V. Siamionau, Andrei M. Tsiatsiuyeu

Belarusian State Medical University, Minsk, Republic of Belarus

ABSTRACT

BACKGROUND: Injuries from atypical firearms are highly variable in their morphology and often differ from typical gunshot injuries. This can lead to problems in forensic diagnostics. Knowledge of the atypical weapons design and discovery of atypical projectiles inside a body or at crime scene allows proper injury nature assessment.

CASE PRESENTATION: The morphological features of the entrance and exit gunshot wounds of the occipital and frontal bones caused by an atypical projectile — a concrete nail 4.5×60 mm are described. The entrance gunshot injury had typical morphological features associated with the specific action of the projectile (a tissue defect, internal beveling of wound). The exit wound was atypical due to the incomplete exit of the concrete nail from the cranial cavity, as well as the anatomical features of the damaged area.

CONCLUSION: Atypical firearms and projectiles are diverse and their samples may have many unique designs and technological features knowledge of which may be crucial for forensic examination of gunshot injuries. A comprehensive medico-legal assessment of the injury gunshot nature and the number of shots is traditionally based on the injury morphology and revealing the gunshot residues. However, the presence of projectiles and/or their fragments in the body facilitates the solving of expert tasks. In our case the key to the correct interpretation of the wounds nature was the presence in the skull of an atypical projectile — a concrete-nail.

Keywords: gunshot wounds; forensic ballistics; case report.

To cite this article

Siamionau VV, Tsiatsiuyeu AM. Skull injury due to atypical firearm: a case report. *Russian Journal of Forensic Medicine*. 2022;8(2):XX–XX.

DOI: <https://doi.org/10.17816/fm717>

Received: 18.04.2022

Accepted: 02.08.2022

Published: 29.08.2022

DOI: <https://doi.org/10.17816/fm717>

非典型枪支射击中颅骨损伤：实践案例

Viachaslau V. Siamionau, Andrei M. Tsiatsiuyeu

Belarusian State Medical University, Minsk, Republic of Belarus

简评

研究现实性：非典型枪支造成的伤害的特点是其形态的可变性，通常与典型的枪伤不同。这可能给法医诊断带来困难。了解非典型武器与发现的非典型炮弹相结合的设计特点，可以正确评估损坏的性质。

专家案例描述。描述了由非典型弹丸 - 4.5x60 毫米的射钉造成的枕骨和额骨的输入和输出枪伤的形态特征。由于射弹的穿透作用（组织缺损，穿孔骨折的壁向内呈锥形扩张），入口枪伤的特征在于典型的形态特征。出口是非典型的，这是由于销钉从颅腔中不完全退出，以及损伤区域的解剖特征。

结论。非典型枪支和炮弹多种多样，其样品可能具有许多独特的设计和技术特征，对这些特征的了解可能对枪支伤害的法医鉴定至关重要。对枪支伤害性质和射击次数的综合法医评估传统上是基于损伤形态和对其他射击因素的检测，但在研究对象中存在枪支和/或其碎片大大有助于专家任务的完成。在我们提出的案例中，正确解释损害性质的主要作用是在头骨中存在非典型枪支 - 射钉。

关键词：枪伤，非典型弹丸，射钉，建筑组装手枪，专家案例。

To cite this article

Siamionau VV, Tsiatsiuyeu AM. 非典型枪支射击中颅骨损伤：实践案例. *Russian Journal of Forensic Medicine*. 2022;8(2):XX-XX.

DOI: <https://doi.org/10.17816/fm717>

收到: 18.04.2022

接受: 02.08.2022

发布日期: 29.08.2022

АКТУАЛЬНОСТЬ

Повреждения атипичными снарядами встречаются как в клинической медицине (хирургия, травматология и ортопедия), так и в судебно-медицинской практике. Судебно-медицинская экспертиза повреждений атипичными снарядами составляет самостоятельный собирательный раздел, обобщающий разрозненные примеры судебно-медицинской казуистики. Большинство наблюдений включает описание повреждений одежды и тела человека при случайном либо преднамеренном применении атипичного огнестрельного оружия, патронов с атипичными снарядами или холостых патронов, что периодически отражается в публикациях отечественных и зарубежных авторов [1–6].

Атипичные снаряды используются при самодельном изготовлении боеприпасов к ручному огнестрельному боевому, охотничьему, самодельному или атипичному оружию. Это могут быть различные имитаторы пуль (изготовленные из металлических стержней диаметром от 5 до 10 мм), заменители дроби (стальные шарики; «сечка»: фрагменты гвоздей, стальной проволоки, свинцовых пластин, изготовленные путём резки; мелкие камни, горох, соль и др.) [7]. В литературе нашло отражение также применение в качестве заменителей дроби спичечных головок, песка, зёрен и мелконарезанных стеблей кукурузы, мелких металлических крепёжных элементов (заклёпки, гайки, шайбы, шурупы, болты) [8, 9]. При определённых условиях (выстрел в упор или с близкой дистанции) составные компоненты патронов с гладкоствольному охотничьему оружию (пыжи, полимерные контейнеры или пыжи-контейнеры для дроби), а также стреляные гильзы и имитаторы (картонные, полимерные) пуль холостых патронов, фрагменты разрушенных конструктивных частей технически не пригодного к стрельбе экземпляра ручного огнестрельного боевого, охотничьего, спортивного, самодельного или атипичного оружия способны самостоятельно формировать различные повреждения одежды и тела человека, морфологически отличающиеся от классических огнестрельных пулевых/дробовых повреждений [8–10]. При ricochetировании или прохождении через твёрдые преграды цельнометаллические и оболочечные пули деформируются или разрушаются с образованием атипичных снарядов (сердечник, фрагменты стальной оболочки и свинцовой рубашки пули) [8–10].

Вторичные снаряды — фрагменты твёрдых преград, специальной пуле- или взрывозащитной амуниции, плотной одежды и расположенных в ней различных предметов, кости скелета, подвергшиеся разрушению в результате прямого механического воздействия повреждающих факторов выстрела или взрыва (снаряд, пороховые газы и воздух канала ствола, ударная волна, взрывные газы), также являются атипичными снарядами, самостоятельно формирующими различные огнестрельные атипичные повреждения одежды и тела человека [8–10].

Цель исследования — описание морфологических особенностей входного и выходного огнестрельных повреждений свода черепа, образованных атипичным металлическим снарядом — дюбель-гвоздём 4,5×60 мм при выстреле из строительного-монтажного пистолета.

ПРИМЕР ИЗ ПРАКТИКИ

Обстоятельства происшествия

В летнее время в реке, протекающей в городской черте, была обнаружена сумка, в которой находились скелетированные фрагменты расчленённого трупа неизвестного человека. Результаты проведённой медико-криминалистической идентификации личности по костным останкам позволили прийти к выводу, что на судебно-медицинскую экспертизу представлен череп мужчины европеоидной расы, биологический возраст которого находился в интервале 25–40 лет. Давность захоронения головы трупа неустановленного мужчины к моменту её обнаружения и с учётом особенностей захоронения не превышала 3–5 лет. Обстоятельства травмы и наступления смерти проведёнными следственными действиями не установлены.

Результаты судебно-медицинского исследования черепа

В центральной части чешуи и затылочной кости, в 26 мм от вершины наружного затылочного бугра, обнаружен сквозной, овальной формы дефект костной ткани (рис. 1, а), размерами 16×15 мм, длинник которого ориентирован на цифры 12–6 условного циферблата часов. Края дефекта со стороны наружной костной пластинки относительно ровные, без сколов компакты (рис. 1, б). Вдоль верхнего левого участка края дефекта и на расстоянии 4–6 мм от него визуализирована окаймляющая его дугообразная трещина, края которой сомкнуты, относительно ровные и без сколов компакты. Края дефекта переходят в конусовидно расширяющиеся в направлении снаружи внутрь стенки. Края дефекта со стороны внутренней костной пластинки имеют выраженный кольцевидный скол шириной до 3 мм (рис. 1, с). Вдоль участка края дефекта (на цифре 3 условного циферблата часов) имеется скол компактного слоя размером 11×4 мм, частично фиксированный губчатым веществом.

Из чешуи лобной кости, в области границы внутренней и средней трети глазничного края, из полости черепа наружу на длину 9 мм выступает конический конец металлического инородного тела с коррозированной поверхностью; его остриё ориентировано кпереди, влево и вверх (рис. 2). Компактный слой вокруг инородного тела покрашен в тускло-чёрный цвет. В передней черепной ямке расположена видимая часть металлического, с коррозированной поверхностью инородного тела длиной 32 мм, зафиксированного в чешуе лобной кости (см. рис. 2); длинник инородного тела ориентирован сзади наперёд,

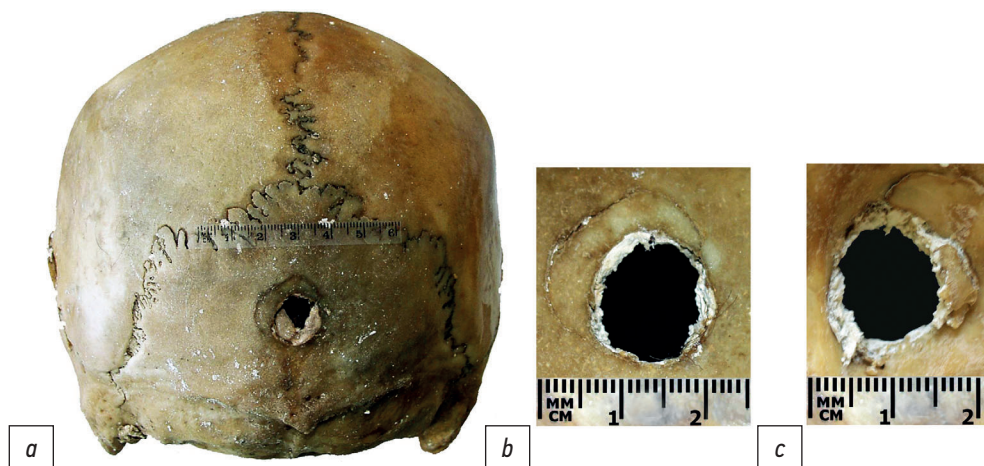


Рис. 1. Череп, вид сзади (а). Сквозной дефект в центральной части чешуи затылочной кости, вид с наружной поверхности (b) и со стороны полости черепа (с).

Fig. 1. Skull, back view (a). Penetrating defect in the central part of the occipital bone squama, external view (b) and view from the cranial cavity (c).

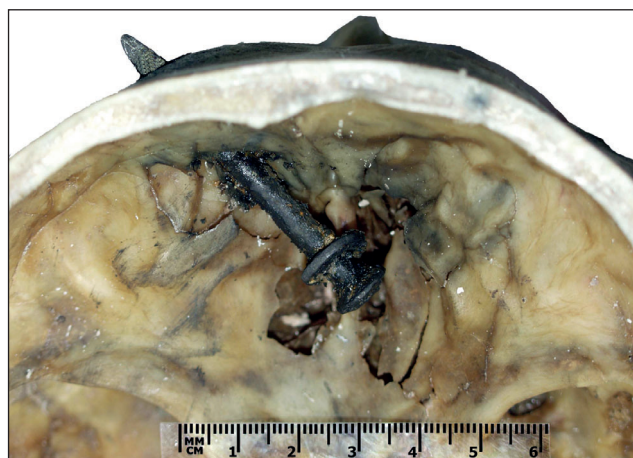

Рис. 2. Основание черепа, передняя черепная ямка. Выступающий из чешуи лобной кости конический конец металлического инородного тела — дюбель-гвоздя 4,5×60 мм, фиксированного в чешуе лобной кости.

Fig. 2. Skull base, anterior cranial fossa. Tapered tip of a metal foreign body protruding from the frontal bone squama. The metal foreign body trapped in the frontal bone squama — concrete nail 4.5×60 mm.

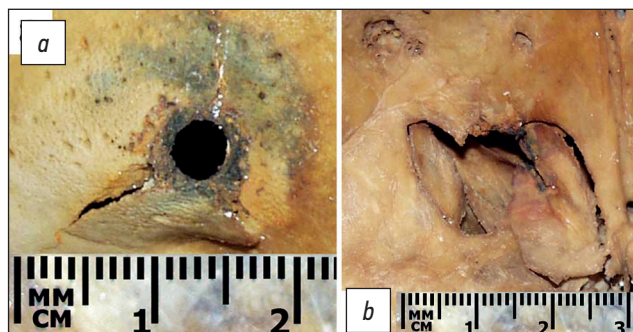


Рис. 3. Сквозной дефект в чешуе лобной кости, вид с наружной поверхности (а) и со стороны полости черепа (b).

Fig. 3. Penetrating defect in the frontal bone squama, external view (a) and view from the cranial cavity (b).

снизу вверх, справа налево и образует с сагиттальной плоскостью угол ~45°. Внутренний конец инородного тела располагается в области петушиного гребня и дырчатой пластинки решётчатой кости, там же визуализируется оскольчатый перелом с дефектом костной ткани на участке 38×35 мм (см. рис. 2).

Инородное тело, извлечённое из чешуи лобной кости, в ходе сравнительного исследования было идентифицировано как специальный крепёжный элемент — металлический дюбель-гвоздь (см. рис. 2) со следующими конструктивными и размерными характеристиками: длина 59,4 мм; шляпка уплощённая, круглая, диаметром 10 мм; шайба плоская, круглая, диаметром 12 мм, фиксирована на стержне; стержень цилиндрический, диаметр круглого поперечного сечения 4,5 мм; конец стержня конический, имеет слегка деформированное и затуплённое остриё, диаметр круглого поперечного сечения в средней его трети 3,5 мм, у острия — 2 мм.

В чешуе лобной кости, с наружной поверхности черепа, в области границы внутренней и средней трети глазничного края имеется округлой формы сквозной дефект диаметром ~4,5 мм, края которого относительно ровные, без сколов компакты (рис. 3, а). От нижнего участка края дефекта, в направлении к глазничному краю лобной кости, отходят две расходящиеся под углом ~90° трещины: правая, длиной 21 мм, слепо затухает в области надпереносья; левая, пройдя 6 мм, резко поворачивает вправо и, пройдя 15 мм, примыкает к предыдущей трещине. Данные трещины ограничивают треугольной формы отломок наружного компактного слоя размерами 15×8 мм, вершина которого смещена кнаружи (см. рис. 3, а). Изнутри, в проекции данного дефекта, в стенке лобной пазухи имеется неправильной многоугольной формы дефект внутреннего компактного слоя размерами ~15×18 мм (см. рис. 3, б). Центры дефектов в чешуях затылочной и лобной

костей проецируются на условную прямую линию, ориентированную в направлении сзади наперёд, несколько справа налево и снизу вверх.

Для подтверждения огнестрельной природы выявленных повреждений проведены исследования, направленные на выявление продуктов, сопутствующих выстрелу (диффузионно-контактный метод и атомно-эмиссионный спектральный анализ), результаты которых не имели диагностического значения ввиду длительного пребывания останков в химически загрязнённой среде.

ОБСУЖДЕНИЕ

Атипичное и самодельное огнестрельное оружие можно охарактеризовать как специально промышленно или кустарно (самодельно) изготовленное из разнообразных естественных или искусственных материалов приспособление для метания снарядов, частично или полностью конструктивно-подобное образцам ствольного боевого, охотничьего или спортивного ручного огнестрельного оружия. Выбрасывание (выталкивание) метаемого снаряда осуществляется за счёт метательного заряда (вещества) — пороха, твёрдых горючих смесей химических веществ, который воспламеняется от прямого механического или термического воздействия (удар, искра, пламя) и быстро сгорает, т.е. происходит экзотермическая реакция с образованием значительного количества газообразных продуктов горения и выделением тепловой энергии. Сила метания (метательный эффект) обусловлена химической характеристикой (например, дымный/бездымный порох, горючие порошкообразные смеси, пиросоставы) и количеством метательного заряда (вещества), скоростью его горения и результирующим объёмом газообразных продуктов горения.

Пороховой метательный эффект (принцип огнестрельного выстрела) используется в строительном-производственном крепёжном инструменте — строительном-монтажных пистолетах (СМП), с помощью которых осуществляют прямое соединение/крепление различных твёрдых материалов (низкоуглеродистая сталь, железобетон, бетон, кирпич, дерево). Эта технология основана на контролируемом воспламенении и горении твёрдого мелкодисперсного химического топлива — метательного заряда строительного патрона, аналогично тому, как происходит выстрел и огнестрельного оружия. Конструктивно выделяют высокоскоростную (прямого действия) и низкоскоростную (поршневою) модели СМП¹ [11], которые изготавливают в форме классического

пистолета или миниатюрного отбойного молотка. В высокоскоростных СМП газообразные продукты горения метательного заряда воздействуют непосредственно на крепёжный элемент (дюбель-гвоздь), что аналогично процессу выстрела из огнестрельного оружия. В низкоскоростных СМП газообразные продукты горения метательного заряда попадают в специальную газовую камеру, где непосредственно оказывают давление на шток газового поршня, который затем ударяет дюбель-гвоздь, что в результате обеспечивает выталкивание и забивание крепёжного элемента в соединяемые материалы. В настоящее время сконструированы модели строительно-производственных крепёжных инструментов, использующих для метания крепёжных элементов (дюбель-гвоздь, гвоздь, скоба) энергию сжатого воздуха (пневматические гвоздезабивные пистолеты — нейлеры и степлеры) или электромагнитного поля либо энергию, образуемую при горении легковоспламеняющихся газов в камере внутреннего сгорания.

Для снаряжения СМП используют специально разработанные монтажные (строительные, промышленные) патроны с пороховым зарядом, конструктивно схожие с холостыми патронами для огнестрельного оружия с кольцевым или центральным воспламенением. Монтажный патрон представляет собой снаряжённую бездымным порохом небольших размеров гильзу с капсуль-воспламенителем и завальцованным дульцем. Монтажные патроны отличаются размером (Д/длинные, К/короткие), калибром (5,6×16 мм, 6,8×11 мм, 6,8×18 мм) и номером (пороховая навеска/мощность, в Дж). Монтажные патроны имеют кольцевую цветовую маркировку, отображающую их мощность (в Дж), которая характеризует широкий скоростной интервал метания дюбель-гвоздя — от 96 до 395 м/с² [11], и в случаях ненадлежащего использования причиняют сквозные или слепые проникающие ранения различных частей тела человека с повреждениями внутренних органов и головного мозга.

Дюбель-гвозди конструктивно состоят из следующих элементов: широкая уплощённая круглая шляпка; гладкий или рифлёный цилиндрический стержень с конически заострённым концом; подвижная круглая металлическая круглая шайба, расположенная на стержне у заострённого конца; согласно ТУ 14-4-1731-92³ промышленно производятся со следующими размерными параметрами (диаметр/длина стержня, диаметр шляпки, диаметр шайбы): 3,7×30 мм, 3,7×35 мм и 3,7×40 мм, 8 мм, 10 мм; 4,5×30 мм, 4,5×35 мм, 4,5×40 мм, 4,5×50 мм, 4,5×60 мм, 10 мм, 12 мм.

¹ ipfs.fleek.co [Internet]. Powder Actuated Tool. Режим доступа: https://ipfs.fleek.co/ipfs/QmXoypizjW3WknFiJnKlWHCnL72vedxjQkDDP1mXW06uco/wiki/Powder-actuated_tool.html/. Дата обращения: 17.01.2022.

² ipfs.fleek.co [Internet]. Powder Actuated Tool. Режим доступа: https://ipfs.fleek.co/ipfs/QmXoypizjW3WknFiJnKlWHCnL72vedxjQkDDP1mXW06uco/wiki/Powder-actuated_tool.html/. Дата обращения: 17.01.2022.

³ vikmetiz.ru [интернет]. ТУ 14-4-1731-92 Дюбели-гвозди с насаженными шайбами с цинковым покрытием. Режим доступа: <https://vikmetiz.ru/category/djubel-gvozd/>. Дата обращения: 17.01.2022.

Обеспечение безопасной работы при проведении ремонтных строительно-монтажных работ с использованием СМП осуществляется за счёт конструктивно предусмотренного предохранительного наконечника, расположенного на конце ствола, который необходимо плотно прижать к твёрдой преграде для производства выстрела. В некоторых случаях из-за технической неисправности СМП либо при его специальной переделке появляется возможность бесконтактных выстрелов [8, 9]. Повреждения, причиняемые дюбель-гвоздями при выстрелах из СМП, носят как случайный, так и преднамеренный характер. Случайный характер повреждений связан с неправильной техникой проведения монтажно-крепёжных работ, несоблюдением рекомендованных мер личной и/или производственной безопасности или техническими неисправностями СМП, что приводит к рикошетированию дюбель-гвоздей либо к их разрушению или разрушению материалов скрепляемых элементов конструкций [5, 12]. Так, в США ежегодно приблизительно 37 000 пострадавших поступают в медицинские учреждения для оказания неотложной помощи по поводу травм от атипичных снарядов, полученных в результате использования СМП или нейлеров, причём ~60% пострадавших травмируются на рабочих местах [13, 14]. В случаях преднамеренного использования (убийство/самоубийство) пороховых или пневматических СМП и нейлеров характерны множественные проникающие ранения головы, шеи, грудной клетки и живота с повреждениями внутренних органов и головного мозга [15, 16]. В 1980-х годах производство СМП прямого действия в Западной Европе и США было прекращено [17].

М. Frank и соавт. [17] провели серию экспериментов, направленных на изучение внешней и внутренней баллистики дюбелей диаметром 9 мм и 6 мм, выстрелянных из СМП прямого действия. Установлено, что начальная скорость полёта дюбелей составляла в среднем 400–500 м/с, что соответствует баллистическим характеристикам ручного ствольного огнестрельного оружия калибра 5,6 мм. Кроме того, авторы регистрировали формирование временной пульсирующей полости в моделях из баллистического глицеринового мыла [18].

Для диагностики огнестрельной природы повреждений, помимо их типичных морфологических особенностей, используются лабораторные методы исследования дополнительных факторов выстрела. Обнаружение среди следов таких металлов, как медь, свинец, барий, сурьма (металлы и копоть выстрела), доказывает огнестрельное происхождение повреждения. Вместе с тем, как отмечено в ряде публикаций, химический состав копоти выстрела из СМП характеризуется в отдельных случаях отсутствием свинца, бария и сурьмы в первом слое многослойной преграды [19, 20], что можно объяснить конструктивными особенностями СМП (непрямой принцип действия).

Морфологические особенности описанного нами дырчатого перелома чешуи затылочной кости указывают

на локальный характер разрушения костной ткани в результате деформации сдвига, вызванного ударным воздействием твёрдого тупого предмета с ограниченной контактной поверхностью и обладающего достаточной кинетической энергией (скоростью) для проявления пробивного действия. Морфологически подобные дырчатые переломы плоских костей свода черепа типичны для огнестрельных входных пулевых повреждений [21, 22].

По нашему мнению, нетипичная морфология выходного дырчато-оскольчатого перелома в приведённом случае обусловлена анатомическим строением чешуи лобной кости в области локального ударного воздействия (лобная пазуха, надбровная дуга), изначально низкоскоростным полётом атипичного снаряда и снижением кинетической энергии после разрушения и прохождения первой твёрдой преграды (чешуя затылочной кости), неполным выходом снаряда из полости черепа, а также, возможно, конструктивными особенностями СМП, из которого был произведён выстрел, и положением головы в момент ранения: например, плотный контакт (упор) лобной областью головы в твёрдую поверхность (бетонная/кирпичная стена, цементный/деревянный пол).

Идентификационная значимость атипичных снарядов низкая. В литературе по судебной баллистике не исключается возможность групповой идентификации в случаях повреждений дюбель-гвоздями при выстрелах из СМП — конструктивно-размерные характеристики дюбель-гвоздей позволяют определить модель/модели СМП [8, 9]. Индивидуальная идентификация конкретного образца атипичного/самодельного огнестрельного оружия возможна с использованием результатов молекулярно-генетической экспертизы.

Оценивая возможности судебно-медицинской диагностики подобных повреждений, следует отметить значимость обнаружения самого атипичного снаряда. Если бы в нашем случае дюбель-гвоздь был утерян, не исключена возможность экспертной ошибки и интерпретации выходного повреждения на лобной кости как одного из двух входных огнестрельных повреждений.

ЗАКЛЮЧЕНИЕ

Атипичное огнестрельное оружие и снаряды к нему достаточно вариabельны, и их образцы могут иметь множество уникальных конструктивно-технологических особенностей, знание которых может иметь решающее значение для судебно-медицинской экспертизы огнестрельных повреждений. Комплексная судебно-медицинская оценка огнестрельного характера повреждений и количества выстрелов традиционно основана на морфологии повреждений и обнаружении дополнительных факторов выстрела, однако присутствие огнестрельных снарядов и/или их фрагментов в исследуемых объектах значительно облегчает решение экспертных задач. В представленном нами случае основную роль в правильной интерпретации

характера повреждений сыграло именно присутствие в черепе атипичного огнестрельного снаряда — дюбель-гвоздя.

ДОПОЛНИТЕЛЬНО

Источник финансирования. Исследование и публикация статьи осуществлены на личные средства авторского коллектива.

Конфликт интересов. Авторы заявляют об отсутствии конфликта интересов.

Вклад авторов. В.В. Семёнов — сбор данных; В.В. Семёнов, А.М. Тетюев — написание черновика рукописи, научная редакция рукописи, рассмотрение и одобрение окончательного варианта рукописи. Авторы подтверждают соответствие своего авторства международным критериям ICMJE (все авторы внесли существенный вклад в разработку концепции и подготовку статьи, одобрили финальную версию статьи перед публикацией,

выразили согласие нести ответственность за все аспекты исследования, подразумевающую надлежащее изучение и решение вопросов, связанных с точностью или добросовестностью любой части работы).

ADDITIONAL INFORMATION

Funding source. The study had no sponsorship.

Competing interests. The authors declare no apparent or potential conflicts of interest.

Authors' contribution. V.V. Siamionau — data collection; V.V. Siamionau, A.M. Tsatisuyeu — drafting of the manuscript, critical revision of the manuscript for important intellectual content, review and approve the final manuscript. All authors approved the final version of the article before publication, agreed to be responsible for all aspects of the work, implying the proper study and resolution of issues related to the accuracy or integrity of any part of the work.

СПИСОК ЛИТЕРАТУРЫ

1. Житков В.С. Ранения так называемыми вторичными снарядами // Судебно-медицинская экспертиза. 1960. № 4. С. 50–51.
2. Райхман В.И. Атипичные огнестрельные ранения // Судебно-медицинская экспертиза. 1966. № 3. С. 55–56.
3. Каюмов Т.Я. Самоубийство пожилого человека выстрелом из атипичного огнестрельного оружия (поджига) // Актуальные вопросы судебной медицины и права: сборник научно-практических работ. Казань: Медицина, 2011. С. 78–80.
4. Финк К.Б. Огнестрельное пулевое слепое ранение головы при выстреле из атипичного оружия // Актуальные вопросы судебной медицины и экспертной практики: сборник научно-практических работ. Вып. 14. Барнаул-Новосибирск, 2008.
5. Nadesan K. A fatal nail gun injury — an unusual ricochet? // Med Sci Law. 2000. Vol. 40, N 1. P. 83–87. doi: 10.1177/002580240004000116
6. Jimenez A., Giffen M.A. A pen as an intermediate target becomes a secondary projectile // J Forensic Sci. 2021. Vol. 66, N 5. P. 2010–2012. doi: 10.1111/1556-4029.14754
7. Лисицын А.Ф. Судебно-медицинская экспертиза при повреждениях из охотничьего гладкоствольного оружия. Москва: Медицина, 1968. 236 с.
8. Попов В.Л., Шигеев В.Б., Кузнецов Л.Е. Судебно-медицинская баллистика. Санкт-Петербург: Гиппократ, 2002. 656 с.
9. Молчанов В.И., Попов В.Л., Калмыков К.Н. Огнестрельные повреждения и их судебно-медицинская экспертиза: руководство для врачей. Ленинград: Медицина, 1990. 269 с.
10. Brooks A.J., Clasper J., Midwinter M., et al. Ryan's ballistic trauma. A practical guide. Springer, 2011. doi: 10.1007/978-1-84882-124-8
11. Beck H., Siemers M., Reuter M. Powder-actuated fasteners and fastenings screws in steel construction. John Wiley & Sons Limited, 2011. 88 p.
12. Jodati A., Safaei N., Toufan M., Kazemi B. A unique nail gun injury to the heart with a delayed presentation // Interact Cardiovasc Thorac Surg. 2011. Vol. 13, N 3. P. 363–365. doi: 10.1510/icvts.2011.272120
13. Stern L.C., Moore T.A. Nail gun injury to the sacrum // Spine. 2011. Vol. 36, N 26. P. E1778–E1780. doi: 10.1097/BRS.0b013e318226771f
14. Rupperecht H., Ghidau M. Penetrating nail-gun injury of the heart managed by adenosine-induced asystole in the absence of a heart-lung machine // Texas Heart Ins J. 2014. Vol. 41, N 4. P. 429–432. doi: 10.14503/THIJ-13-3405
15. Testerman G.M., Dacks L.M. Multiple self-inflicted nail gun head injury // Southern Med J. 2007. Vol. 100, N 6. P. 608–610. doi: 10.1097/SMJ.0b013e3180398e47
16. Carnevale J.A., Morrison J.F., Choi D.B., et al. Self-inflicted nail-gun injury with cranial penetration and use of intraoperative computed tomography // Surg Neurolog Int. 2016. Vol. 7, N 10. P. S259–S262. doi: 10.4103/2152-7806.181980
17. Frank M., Franke E., Schönekeß H.C., et al. Ballistic parameters and trauma potential of direct-acting, powder-actuated fastening tools (nail guns) // Int J Legal Med. 2012. Vol. 126, N 2. P. 217–222. doi: 10.1007/s00414-011-0584-3
18. Frank M., Schönekeß H.C., Jäger F., et al. Temporary cavity created by free-flying projectiles propelled from a powder-actuated nail gun // Int J Legal Med. 2012. Vol. 126, N 5. P. 801–805. doi: 10.1007/s00414-012-0742-2
19. Gerarda R.V., Lindsay E., McVicara M.J., et al. A survey of primer residues produced by contemporary powder-actuated tool rounds and their relation to gunshot residue // Canadian Society Forensic Sci J. 2013. Vol. 44. P. 81–88. doi: 10.1080/00085030.2011.10768143
20. Wallace J.S., McQuillan J. Discharge residues from cartridge-operated industrial tools // J Forensic Science Society. 1984. Vol. 24. P. 495–508. doi: 10.1016/S0015-7368(84)72329-2
21. Шадымов А.Б. Особенности судебно-медицинской экспертизы огнестрельных пулевых повреждений мозгового черепа // Судебно-медицинская экспертиза. 2000. № 1. С. 14–19.
22. Дубровин И.А. Судебно-медицинская оценка огнестрельных переломов плоских костей: Дис. ... докт. мед. наук. Санкт-Петербург, 2006. 148 с.

REFERENCES

1. Zhitkov VS. Injuries by so-called secondary shells. *Forensic Medical Examination*. 1960;(4):50–51. (In Russ).
2. Raichman VI. Atypical gunshot wounds. *Forensic Medical Examination*. 1966;(3):55–56. (In Russ).
3. Kayumov TYa. Suicide of an elderly person by a shot from an atypical firearm (arson). In: Topical issues of forensic medicine and law: a collection of scientific and practical works. Kazan: Medicine; 2011. P. 78–80. (In Russ).
4. Fink KB. Gunshot bullet blind head wound when fired from an atypical weapon. In: Topical issues of forensic medicine and expert practice: a collection of scientific and practical works. Issue 14. Barnaul-Novosibirsk; 2008. (In Russ).
5. Nadesan K. A fatal nail gun injury — an unusual ricochet? *Med Sci Law*. 2000;40(1):83–87. doi: 10.1177/002580240004000116
6. Jimenez A, Giffen MA. A pen as an intermediate target becomes a secondary projectile. *J Forensic Sci*. 2021;66(5):2010–2012. doi: 10.1111/1556-4029.14754
7. Lisitsyn AF. Forensic medical examination of injuries from hunting smoothbore weapons. Moscow: Medicine; 1968. 236 p. (In Russ).
8. Popov VL, Shigeev VB, Kuznetsov LE. Forensic ballistics. Saint Petersburg: Gippokrat; 2002. 656 p. (In Russ).
9. Molchanov VI, Popov VL, Kalmykov KN. Gunshot injuries and their forensic medical examination: a guide for doctors. Leningrad: Meditsina; 1990. 269 p. (In Russ).
10. Brooks AJ, Clasper J, Midwinter M, et al. Ryan's ballistic trauma. A practical guide. Springer; 2011. doi: 10.1007/978-1-84882-124-8
11. Beck H, Siemens M, Reuter M. Powder-actuated fasteners and fastenings screws in steel construction. John Wiley & Sons Limited; 2011. 88 p.
12. Jodati A, Safaei N, Toufan M, Kazemi B. A unique nail gun injury to the heart with a delayed presentation. *Interact Cardiovasc Thorac Surg*. 2011;13(3):363–365. doi: 10.1510/icvts.2011.272120
13. Stern LC, Moore TA. Nail gun injury to the sacrum. *Spine*. 2011;36(26):E1778–E1780. doi: 10.1097/BRS.0b013e318226771f
14. Rupprecht H, Ghidau M. Penetrating nail-gun injury of the heart managed by adenosine-induced asystole in the absence of a heart-lung machine. *Texas Heart Ins J*. 2014;41(4):429–432. doi: 10.14503/THIJ-13-3405
15. Testerman GM, Dacks LM. Multiple self-inflicted nail gun head injury. *Southern Med J*. 2007;100(6):608–610. doi: 10.1097/SMJ.0b013e3180398e47
16. Carnevale JA, Morrison JF, Choi DB, et al. Self-inflicted nail-gun injury with cranial penetration and use of intraoperative computed tomography. *Surg Neurolog Int*. 2016;7(10):S259–S262. doi: 10.4103/2152-7806.181980
17. Frank M, Franke E, Schönekeß HC, et al. Ballistic parameters and trauma potential of direct-acting, powder-actuated fastening tools (nail guns). *Int J Legal Med*. 2012;126(2):217–222. doi: 10.1007/s00414-011-0584-3
18. Frank M, Schönekeß HC, Jäger F, et al. Temporary cavity created by free-flying projectiles propelled from a powder-actuated nail gun. *Int J Legal Med*. 2012;126(5):801–805. doi: 10.1007/s00414-012-0742-2
19. Gerarda RV, Lindsaya E, McVicara MJ, et al. A survey of primer residues produced by contemporary powder-actuated tool rounds and their relation to gunshot residue. *Canadian Society Forensic Sci J*. 2013;44:81–88. doi: 10.1080/00085030.2011.10768143
20. Wallace JS, McQuillan J. Discharge residues from cartridge-operated industrial tools. *J Forensic Science Society*. 1984;24:495–508. doi: 10.1016/S0015-7368(84)72329-2
21. Shadyrov AB. Features of forensic medical examination of gunshot bullet injuries of the cerebral skull. *Forensic Medical Examination*. 2000;(1):14–19. (In Russ).
22. Dubrovin IA. Forensic medical assessment of gunshot fractures of flat bones [dissertation]. Saint Petersburg; 2006. 148 p. (In Russ).

ОБ АВТОРАХ

* Семёнов Вячеслав Владимирович;

адрес: Республика Беларусь, 220116, Минск,
пр-т Дзержинского, д. 83;
ORCID: <http://orcid.org/0000-0002-6106-1806>;
eLibrary SPIN: 1298-4821; e-mail: vjach_ws@mail.ru

Тетюев Андрей Михайлович, к.м.н., доцент;

ORCID: <http://orcid.org/0000-0001-9240-2661>;
eLibrary SPIN: 2088-8111; e-mail: atetyuev@gmail.com

AUTHORS' INFO

* Viachaslau V. Siamionau;

address: 220116, Dzerzhinsky Avenue, Building 83, Minsk,
Republic of Belarus;
ORCID: <http://orcid.org/0000-0002-6106-1806>;
eLibrary SPIN: 1298-4821; e-mail: vjach_ws@mail.ru

Andrei M. Tsiatsiuyeu, MD, Cand. Sci (Med.), Associate Professor;

ORCID: <http://orcid.org/0000-0001-9240-2661>;
eLibrary SPIN: 2088-8111; e-mail: atetyuev@gmail.com

* Автор, ответственный за переписку / Corresponding author