

DOI: <https://doi.org/10.17816/fm711>

Судебно-медицинское значение данных рентгенографии в определении давности диафизарных переломов: случай из экспертной практики

Ю.Б. Ли^{1, 2}, М.В. Вишнякова¹, В.А. Клевно¹

¹ Московский областной научно-исследовательский клинический институт имени М.Ф. Владимирского, Москва, Российская Федерация

² Приморское краевое бюро судебно-медицинской экспертизы, Владивосток, Российская Федерация

АННОТАЦИЯ

Актуальность. При проведении судебно-медицинской экспертизы потерпевших, обвиняемых и других лиц значимым является определение давности переломов. Это позволяет эксперту сразу же определиться в вопросе причинно-следственной связи обнаруженной у подэкспертного скелетной травмы с событиями, описанными в постановлении о назначении судебно-медицинской экспертизы. Особенно это касается случаев, когда экспертиза проводится по медицинским документам, т.е. по тем или иным причинам отсутствует возможность судебно-медицинского осмотра подэкспертного, когда имеют место утаивание или искажение обстоятельств происшествия, а следственным органам, тем не менее, необходимо принять решение по делу и установить истину. Зачастую медицинские документы, особенно при однократном обращении за медицинской помощью, не содержат достаточной информации о клинической картине перелома, описание локального статуса скудно или отсутствует вовсе. В таких случаях одним из важнейших источников информации для эксперта являются данные рентгенографии (рентгенограммы в электронном виде или на рентген-плёнке, компьютерные томограммы), изучение которых позволяет эксперту сделать выводы о механизме травмы и давности переломов. Изучение литературных источников по теме не выявило точных критериев определения давности переломов на основании изучения результатов рентгенологических методов обследования в судебно-медицинском аспекте.

Описание экспертного случая. В представленном случае из практики обнаруженные у подэкспертного лица переломы по давности не соответствовали описанным в постановлении событиям происшествия, однако врачом-хирургом не были расценены как «старые» и не имеющие отношения к указанным обстоятельствам дела. Исследование прилагаемых к делу рентгенограмм позволило судебно-медицинскому эксперту определиться во временных рамках обнаруженных переломов и установить отсутствие причинно-следственной связи настоящей травмы с указанными в постановлении событиями.

Заключение. Анализ экспертного случая позволяет прийти к выводу о важности исследования данных рентгенографии самим судебно-медицинским экспертом именно в аспекте определения давности переломов.

Значимость для судебной медицины. Приведённый случай из практики демонстрирует необходимость критического подхода судмедэксперта как к представленным медицинским данным, так и к сведениям, содержащимся в материалах предварительной проверки или уголовного дела, а также важность самостоятельного исследования результатов рентгенологического обследования подэкспертного.

Ключевые слова: давность переломов; диафизарные переломы; судебно-медицинская рентгенология; вред здоровью.

Как цитировать

Ли Ю.Б., Вишнякова М.В., Клевно В.А. Судебно-медицинское значение данных рентгенографии в определении давности диафизарных переломов: случай из экспертной практики // *Судебная медицина*. 2022. Т. 8, № 2. С. XX–XX. DOI: <https://doi.org/10.17816/fm711>

DOI: <https://doi.org/10.17816/fm711>

Forensic significance of X-ray data in the definition prescription of diaphyseal fractures: a case from expert practice

Yulia B. Lee^{1, 2}, Marina V. Vishniakova¹, Vladimir A. Klevno¹

¹ Moscow Regional Research and Clinical Institute, Moscow, Russian Federation

² Primorsky Regional Bureau of Forensic Medical Examination, Vladivostok, Russian Federation

ABSTRACT

BACKGROUND: Determining the prescription of fractures is important when conducting a forensic medical examination of victims, accused persons, etc. This allows the expert to immediately determine the causal relationship of the skeletal injury found in the sub-expert with the events described in the decision on the forensic medical examination, especially in cases when the conducted examination according to medical documents may be concealed or distorted of the incidental circumstances; thus the investigating authorities need to decide on the case and establish the truth. Often, medical documents, especially in cases of a single request for medical help, do not contain enough information about the clinical picture of the fracture, with limited or missing descriptions of the local status. In such cases, one of the most important sources of information for the expert is radiography data (radiographs in electronic form or on X-ray film and computed tomograms), which the study allows the expert to conclude the mechanism of injury and the prescription of fractures. The study of literary sources on this topic did not reveal the exact criteria for determining the prescription of fractures based on the study of the X-ray examination results in the forensic aspect.

CASE PRESENTATION: The description of a case from practice was provided. In our practice, a case with fractures that did not correspond to the events of the described incident in the resolution as found by the sub-expert, and these fractures were not regarded by the surgeon as “old” and unrelated to the specified circumstances of the case. The presented radiograph examination allowed the forensic medical expert to determine the time frame of the detected fractures and establish the absence of a causal relationship of this injury with the events specified in the resolution.

CONCLUSION: The analysis of this expert case allows us to conclude the importance of examining the radiography data by the forensic medical expert to determine the description of fractures.

SIGNIFICANCE FOR FORENSIC MEDICINE: The presented case from the practice demonstrates the need for a critical approach of the forensic expert, both to the presented medical data and the information contained in the materials of the preliminary examination or criminal case, as well as the importance of an independent study of the X-ray examination results of the subject.

Keywords: prescription of fractures; diaphyseal fractures; forensic radiology; harm to health.

To cite this article

Lee YuB, Vishniakova MV, Klevno VA. Forensic significance of X-ray data in the definition prescription of diaphyseal fractures: a case from expert practice. *Russian Journal of Forensic Medicine*. 2022;8(2):XX–XX. DOI: <https://doi.org/10.17816/fm711>

Received: 25.03.2022

Accepted: 22.07.2022

Published: 29.08.2022

DOI: <https://doi.org/10.17816/fm711>

X光片数据在确定二尖瓣骨折时效中的法医意义： 一个专家实践案例

Yulia B. Lee^{1,2}, Marina V. Vishniakova¹, Vladimir A. Klevno¹

¹ Moscow Regional Research and Clinical Institute, Moscow, Russian Federation

² Primorsky Regional Bureau of Forensic Medical Examination, Vladivostok, Russian Federation

简评

研究现实性：在对受害者、被告和其他人进行法医检查时，确定骨折的时效是很重要的。这使专家能够立即确定在专家骨架下发现的创伤与法医命令中描述的事件之间的因果关系。特别是在根据医疗文件进行检查的情况下，也就是说，如果检查是根据医疗文件进行的，则更是如此。由于各种原因，当事件的情况被隐瞒或歪曲时，不可能由专家进行法医检查，但调查机构必须对案件作出决定并查明真相。通常，医疗文件，特别是在单一的医疗帮助请求的情况下，不包含有关骨折临床情况的足够信息，对局部状态的描述很少或根本没有。在这种情况下，专家最重要的信息来源之一是X射线（电子或X射线胶片上的X射线照片、计算机断层扫描）的数据，通过对这些数据的研究，专家可以得出关于创伤机制和骨折时间的结论。对有关这一主题的文献资料的研究没有根据对法医X射线检查结果的研究确定骨折的确切时间标准。

专家案例描述。在提交的案件中，根据惯例，在鉴定人身上发现的骨折与判决书中描述的事件不符，但外科医生没有将其视为“旧的”，与案件的具体情况无关。对所附X光片的检查使法医能够确定所发现的骨折的时间范围，并确定创伤与裁决中所述事件没有因果关系。

结论。过对专家案例的分析，可以得出结论，法医专家自己研究X光片数据的重要性正是在确定骨折时间方面。

对法医学的重要性。这一案例表明，法医专家需要对提交的医学数据以及初步检查或刑事案件材料中包含的信息采取批判性的方法，以及独立检查放射检查结果的重要性。

关键词：骨折处方； 骨干骨折； 法医放射学； 危害健康。

To cite this article

Lee YuB, Vishniakova MV, Klevno VA. X光片数据在确定二尖瓣骨折时效中的法医意义：一个专家实践案例. *Russian Journal of Forensic Medicine*. 2022;8(2):XX-XX. DOI: <https://doi.org/10.17816/fm711>

收到: 25.03.2022

接受: 22.07.2022

发布日期: 29.08.2022

АКТУАЛЬНОСТЬ

В руководствах и монографиях по лучевой диагностике даны усреднённые сроки консолидации переломов. В ходе производства судебно-медицинской экспертизы потерпевших, обвиняемых и других лиц важнейшее значение имеет определение давности обнаруженных у подэкспертных телесных повреждений, в том числе переломов [1–6]. Стадии репаративного остеогенеза описаны в классических трудах по рентгенологии [7–9]. В имеющихся на данный момент литературных источниках отражено определение давности переломов прежде всего с учётом секционных, гистологических методов исследования. Информация по определению давности скелетной травмы на основании рентгенологических методов обследования ограничена и сводится преимущественно к результатам исследований, связанных с эффективностью оперативного лечения переломов различной локализации или же с трудностями заживления переломов на фоне определённого преморбидного фона [10–17].

Особую категорию составляют случаи наблюдаемых противоречий в материалах предварительной проверки или уголовного дела, а также в медицинских документах, касающихся обстоятельств получения травмы и времени возникновения повреждений. В случаях скелетной травмы переломы в стадии консолидации или полностью восстановившие свою целостность зачастую описываются в медицинских документах как «свежие» и выставляются в заключительный клинический диагноз лечащими врачами, что может отразиться на результатах судебно-медицинской экспертизы, привести к экспертным ошибкам и, возможно, роковым последствиям для фигурантов дела. Особенно это касается медицинских документов, которые составлены врачами-травматологами или хирургами предельно сжато, содержат краткую информацию о клинической картине скелетной травмы и локальном статусе пострадавшего, либо вовсе не имеют такого описания. В таких ситуациях большое значение имеет возможность исследования рентгенограмм подэкспертного самим врачом судебно-медицинским экспертом.

Цель исследования — демонстрация примера экспертной оценки данных рентгенографии при скелетной травме для решения вопроса о давности переломов.

ПРИМЕР ИЗ ПРАКТИКИ

Обстоятельства травмы

Судебно-медицинская экспертиза назначена участковым уполномоченным 15.10.2021 в рамках материала проверки по факту обращения за медицинской помощью в центральную районную больницу (ЦРБ) гр. Р., 1987 года рождения.

Из постановления о назначении судебно-медицинской экспертизы: «20.07.2021 около 18.00 гр. Р., возвращаясь

домой из торгового центра «Олимп», ударился ногой о бордюр, по неосторожности причинив себе телесные повреждения. Впоследствии он обратился в КГБУЗ ЦРБ. 21.07.2021 в дежурную часть ОМВД России по Н-скому округу поступило заявление от гр. Р., в котором он просит прекратить дальнейшее разбирательство, так как претензий ни к кому не имеет, и привлекать никого не желает, телесные повреждения причинил себе сам по неосторожности».

Данные медицинских документов

Из амбулаторного журнала КГБУЗ ЦРБ известно, что гр. Р., 1987 года рождения, 20.07.2021 в 23:55 осмотрен врачом-хирургом. По данным анамнеза, травма получена около 30 мин назад при дорожно-транспортном происшествии (наезд автомобиля). Оказанная помощь: первичная хирургическая обработка раны. Пациент направлен на рентгенографию правой голени. После рентгенологического обследования выставлен диагноз: «Ушибленная рана правой голени. Закрытый перелом большеберцовой кости?»

Гр. Р. на экспертизу не представлен, в постановлении указано, что он категорически отказался от судебно-медицинского осмотра.

Результаты рентгенологического обследования от 20.07.2021. Судебно-медицинским экспертом изучены две цифровые рентгенограммы в электронном виде на компакт-диске на имя Р., 1987 года рождения: на рентгенограммах средней-нижней трети правой голени с захватом голеностопного сустава в прямой и боковой проекциях «свежих» костно-травматических изменений не выявлено. Определяется старый сросшийся перелом нижней трети диафиза большеберцовой кости и аналогичный старый перелом нижней трети диафиза малоберцовой кости (на одном уровне с переломом большеберцовой кости) с хорошо выраженной, плотной костной мозолью, признаками перестройки костной ткани. Линии переломов не просматриваются, имеют место выраженная посттравматическая деформация диафизов, истончение и деформация кортикального слоя в проекции сформированной костной мозоли (рис. 1, 2).

ОБСУЖДЕНИЕ

В данном случае обращает на себя внимание необходимость критического подхода врача к оценке как состояния пациента, так и к данным его рентгенологического обследования. Мы видим, что переломы берцовых костей с несомненными рентгенологическими признаками консолидации были расценены врачом как «свежие». В ходе осмотра пострадавшего хирургом и после исследования им рентгенологических снимков был выставлен предварительный диагноз: «Закрытый перелом большеберцовой кости?», причём доктором указано, что травма получена «30 мин назад».

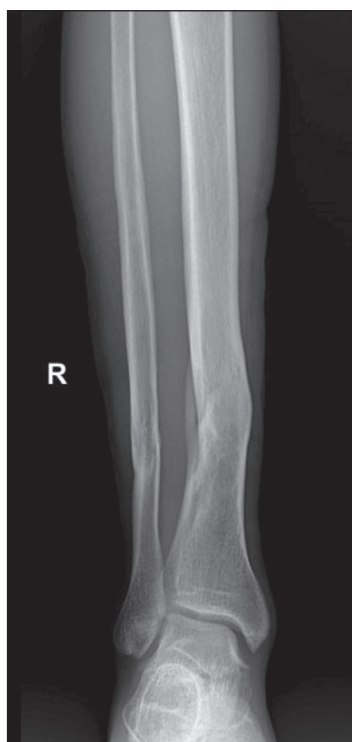

Рис. 1. Рентгенограмма правой голени в прямой проекции. Старые сросшиеся переломы нижней трети диафизов берцовых костей.

Fig. 1. Radiograph of the right shin in a direct projection. Old fused fractures of the lower third of the tibial diaphysis.

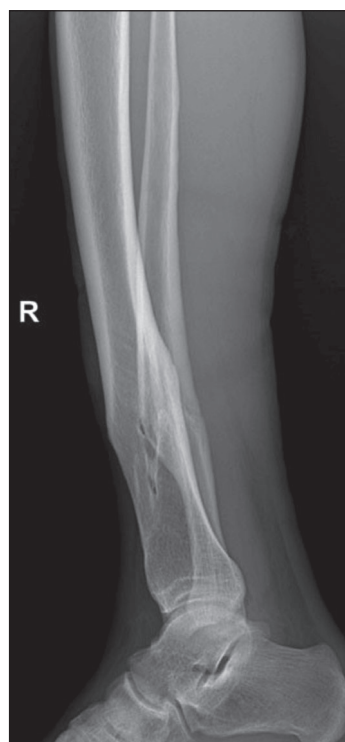


Рис. 2. Рентгенограмма костей правой голени в боковой проекции. Старые сросшиеся переломы нижней трети диафизов берцовых костей.

Fig. 2. Radiograph of the bones of the right tibia in lateral projection. Old fused fractures of the lower third of the tibial diaphysis.

В ходе исследования судмедэкспертом рентгенограмм гр. Р. установлены и описаны несомненные признаки консолидированного перелома берцовых костей, давностью от одного года и более, с признаками хронического посттравматического остеомиелита большеберцовой кости. Изучение представленных рентгенограмм позволило эксперту прийти к выводу, что данные переломы не имеют отношения к вышеописанным событиям от 20.07.2021, поэтому судебно-медицинской оценке не подлежат.

ЗАКЛЮЧЕНИЕ

Ситуации, когда консолидированные переломы расцениваются врачом клинического профиля «свежей» травмой, нередки в экспертной практике. Анализ вышеприведённого случая свидетельствует о важности исследования рентгенограмм непосредственно судебно-медицинским экспертом, что позволяет избежать ошибок в определении давности переломов. Учитывая же тот факт, что данные заключения эксперта ложатся в основу обвинительного заключения, можно со всей определённоностью сказать, что определение давности переломов на основании результатов рентгенологических методов исследования есть важнейший аспект работы судебно-медицинского эксперта. Правильная оценка результатов рентгенографии помогает избежать не только экспертных ошибок, но и, порой, роковых последствий для фигурантов уголовных дел. Данный аспект позволяет рассматривать судебную медицину как дисциплину, расположенную на стыке разных областей медицины, в том числе и рентгенологии.

ДОПОЛНИТЕЛЬНО

Источники финансирования. Работа выполнена по инициативе авторов без привлечения финансирования.

Конфликт интересов. Авторы декларируют отсутствие явных и потенциальных конфликтов интересов, связанных с публикацией настоящей статьи.

Вклад авторов. Ю.Б. Ли — сбор данных, написание статьи; М.В. Вишнякова, В.А. Клевно — существенный вклад в концепцию исследования, внесение в рукопись существенной правки с целью повышения научной ценности статьи. Авторы подтверждают соответствие своего авторства международным критериям ICMJE (все авторы внесли существенный вклад в разработку концепции, проведение исследования и подготовку статьи, одобрили финальную версию статьи перед публикацией, выразили согласие нести ответственность за все аспекты исследования, подразумевающую надлежащее изучение и решение вопросов, связанных с точностью или добросовестностью любой части работы).

ADDITIONAL INFORMATION

Funding source. The work was carried out on the initiative of the authors without attracting funding.

Competing interests. The authors declare the absence of obvious and potential conflicts of interest related to the content of this article.

Authors' contribution. Yu.B. Lee — collecting data, writing an article; M.V. Vishniakova, V.A. Klevno — a significant contribution to the concept of the study, making significant changes to the manuscript in order to increase the scientific value of the article. All authors approved the final version of the article before publication, agreed to be responsible for all aspects of the work, implying the proper study and resolution of issues related to the accuracy or integrity of any part of the work.

СПИСОК ЛИТЕРАТУРЫ

1. Чулихина Н.А., Шестопалов К.К., Плаксин В.О. Комплексная оценка давности переломов при локальном повреждении диафизарных отделов длинных трубчатых костей с использованием рентгенологического метода диагностики // Проблемы экспертизы в медицине. 2001. Т. 1, № 4. С. 3–6.
2. Бадяева Е.Е. Возможные ошибки при определении давности тупой травмы шеи // Избранные вопросы судебно-медицинской экспертизы: сборник трудов конференции, 04 декабря 2018 г. Вып. 18. Хабаровск, 2019. С. 49–50.
3. Клевно В.А., Киреева Е.А., Богомоллова И.Н. Судебно-медицинское определение давности переломов ребер // Судебно-медицинская экспертиза. 2008. Т. 51, № 1. С. 44–47.
4. Яковенко Л.Л., Яковенко О.О., Гончар Д.Г. Судебно-медицинская экспертная оценка повреждений челюстно-лицевой области // Судебно-медицинская экспертиза. 2016. Т. 59, № 2. С. 10–13. doi: 10.17116/sudmed201659210-13
5. Ширяева Ю.Н., Журихина С.И., Макаров И.Ю. Особенности повреждения надкостницы от действия механических повреждающих факторов // Избранные вопросы судебно-медицинской экспертизы: сборник трудов конференции, 04 декабря 2018 г. Вып. 18. Хабаровск, 2019. С. 210–213.
6. Матвеев Р.П., Брагина С.В. Рентгенология в травматологии и ортопедии. Избранные разделы: учебное пособие. Архангельск: Изд-во Северного государственного медицинского университета, 2018. 151 с.
7. Линденбратен Л.Д., Королюк И.П. Лучевая диагностика. Учебник. 3-е изд. Москва: Бином, 2013. 496 с.
8. Рейнберг С.А. Рентгенодиагностика заболеваний костей и суставов. В 2 т. 4-е изд., испр. и доп. Москва: Медицина, 1964.
9. Бургенер Ф.А., Кормано М., Пудас Т. Лучевая диагностика заболеваний костей и суставов: атлас / пер. с англ. В.В. Пожарского под ред. С.К. Тернового, А.И. Шехтера. Москва: ГЭОТАР-Медиа, 2011. 539 с.
10. Семизоров А.Н. Рентгенография в диагностике и лечении переломов костей: пособие для врачей. Москва: Видар-М, 2007. 176 с.
11. Степанов Р.В. Комплексная лучевая диагностика в оценке репаративного процесса при лечении больных с закрытыми диафизарными переломами костей голени: Автореф. дис. ... канд. мед. наук. Москва, 2011. 21 с.
12. Омеляненко Н.П., Карпов И.Н. Закономерности клеточно-матричных взаимодействий в процессе формирования дистракционных костных регенератов // Бюллетень экспериментальной биологии и медицины. 2017. Т. 163, № 4. С. 514–519.
13. Омеляненко Н.П., Слуцкий Л.И. Соединительная ткань / под ред. С.П. Миронова. Москва: Известия, 2009. 380 с.
14. Verhoff M.A., Ramsthaler F., Kreutz K., Schiewy-Bochat K.H. Forensische anthropologie und osteologie. Übersicht und definitionen // Dtsch Arztebl. 2006. Vol. 103. P. A782–A788.
15. Keil I. Frakturen bei kleinkindern in den ersten 2 lebensjahren: häufigkeiten, lokalisationen, ursachen und die bedeutung der kindesmisshandlung. Lübeck, 2009. 133 p.
16. Claes L. Dynamisierung der osteosynthese. Zeitpunkt und Methoden // Zeitschrift: Der Unfallchirurg Ausgabe. 2018. N 1.
17. Muhm M., Winkler H. Fixateurexterne und knochenbruchheilung // OP-Journal. 2008. Vol. 24. P. 52–57.

REFERENCES

1. Chunikhina NA, Shestopalov KK, Plaksin VO. A comprehensive assessment of the prescription of fractures with local damage to the diaphyseal sections of long tubular bones using the X-ray diagnostic method. *Problems of Expertise in Medicine*. 2001;1(4):3–6. (In Russ).
2. Badyaeva EE. Possible errors in determining the prescription of a blunt neck injury. In: Selected issues of forensic medical examination: Proceedings of the conference, December 04, 2018. Issue 18. Khabarovsk; 2019. P. 49–50. (In Russ).
3. Klevno VA, Kireeva EA, Bogomolova IN. Forensic medical determination of the prescription of rib fractures. *Forensic Medical Examination*. 2008;51(1):44–47. (In Russ).
4. Yakovenko LL, Yakovenko OO, Gonchar DG. Forensic medical expert assessment of damage to the maxillofacial region. *Forensic Medical Examination*. 2016;59(2):10–13. (In Russ). doi: 10.17116/sudmed201659210-13
5. Shiryayeva YuN, Zhurikhina SI, Makarov IYu. Features of periosteal damage from the action of mechanical damaging factors. Selected issues of forensic medical examination: Proceedings of the conference, December 04, 2018. Issue 18. Khabarovsk; 2019. P. 210–213. (In Russ).
6. Matveev RP, Bragina SV. Radiology in traumatology and orthopedics. Selected sections: textbook. Arkhangelsk: Publishing House of the Northern State Medical University; 2018. 151 p. (In Russ).
7. Lindenbraten LD, Korolyuk IP. Radiation diagnostics. Textbook. 3rd ed. Moscow: Binom; 2013. 496 p. (In Russ).
8. Reinberg SA. X-ray diagnostics of diseases of bones and joints. 4th revised and updated. Moscow: Medicine; 1964. (In Russ).
9. Burgener FA, Kormano M, Pudas T. Radiation diagnostics of diseases of bones and joints: atlas. Transl. from the English by V.V. Pozharsky, ed. by S.K. Ternovoy, A.I. Shechter. Moscow: GEOTAR-Media; 2011. 539 p. (In Russ).
10. Semizorov AN. Radiography in the diagnosis and treatment of bone fractures: a manual for doctors. Moscow: Vidar-M; 2007. 176 p (In Russ).
11. Stepanov RV. Complex radiation diagnostics in the assessment of the reparative process in the treatment of patients with closed diaphyseal fractures of the lower leg bones [dissertation abstract]. Moscow; 2011. 21 p. (In Russ).
12. Omelianenko NP, Karpov IN. Regularities of cell-matrix interactions in the process of formation of distraction bone regenerates. *Bulletin of Experimental Biology and Medicine*. 2017;163(4):514–519. (In Russ).
13. Omelianenko NP, Slutsky LI. Connective tissue. Ed. by S.P. Mironov. Moscow: Izvestia; 2009. 380 p. (In Russ).
14. Verhoff MA, Ramsthaler F, Kreutz K, Schiewy-Bochat KH. Forensische anthropologie und osteologie. Übersicht und definitionen. *Dtsch Arztebl*. 2006;103:A782–A788. (In Deutsch).

15. Keil I. Frakturen bei Kleinkindern in den ersten 2 Lebensjahren: Häufigkeiten, Lokalisationen, Ursachen und die Bedeutung der Kindesmisshandlung. Lübeck; 2009. 133 p. (In Deutsch).

16. Claes L. Dynamisierung der Osteosynthese. Zeitpunkt und Methoden. *Zeitschrift: Der Unfallchirurg Ausgabe*. 2018;(1). (In Deutsch).

17. Muhm M, Winkler H. Fixateurexterne und Knochenbruchheilung. *OP-Journal*. 2008;24:52–57. (In Deutsch).

ОБ АВТОРАХ

* **Ли Юлия Брониславовна**, аспирант;
адрес: Россия, 111401, Москва, ул. 1-я Владимирская, д. 33,
корп. 1; ORCID: <https://orcid.org/0000-0001-7870-5746>;
eLibrary SPIN: 9483-6751; e-mail: reineerdeluft@gmail.com

Вишнякова Марина Валентиновна, д.м.н.;
ORCID: <https://orcid.org/0000-0003-3838-636X>;
e-mail: cherridra@mail.ru

Клевно Владимир Александрович, д.м.н., профессор;
ORCID: <https://orcid.org/0000-0001-5693-4054>;
eLibrary SPIN: 2015-6548; e-mail: vladimir.klevno@yandex.ru

AUTHORS' INFO

* **Yulia B. Li**, Graduate Student;
address: 33/11 1-ya Vladimirovskaya, 111401 Moscow, Russia;
ORCID: <https://orcid.org/0000-0001-7870-5746>;
eLibrary SPIN: 9483-6751; e-mail: reineerdeluft@gmail.com

Marina V. Vishniakova, MD, Dr. Sci. (Med.);
ORCID: <https://orcid.org/0000-0003-3838-636X>;
e-mail: cherridra@mail.ru

Vladimir A. Klevno, MD, Dr. Sci. (Med.), Professor;
ORCID: <https://orcid.org/0000-0001-5693-4054>;
eLibrary SPIN: 2015-6548; e-mail: vladimir.klevno@yandex.ru

* Автор, ответственный за переписку / Corresponding author