

<https://doi.org/10.19048/fm401>



О ВОЗМОЖНОСТИ ОПРЕДЕЛЕНИЯ ДАВНОСТИ ПОВРЕЖДЕНИЙ НА ОСНОВАНИИ ИЗМЕНЕНИЯ ГИСТОМОРФОМЕТРИЧЕСКИХ ХАРАКТЕРИСТИК ТИМУСА В ЭКСПЕРИМЕНТЕ

А.А. Халиков¹, Е.М. Кильдюшов², К.О. Кузнецов¹, Д.С. Комлев³, Г.Р. Рахматуллина³

¹ Башкирский государственный медицинский университет, Уфа, Российская Федерация

² Российский национальный исследовательский медицинский университет имени Н.И. Пирогова, Москва, Российская Федерация

³ Приволжско-Уральское бюро судебно-медицинской экспертизы, Уфа, Российская Федерация

АННОТАЦИЯ. Актуальность. Известно, что лимфоидная ткань первой реагирует на стресс, что проявляется характерными морфологическими изменениями, на основании которых возможно изучить давность образования повреждения. **Цель исследования** — изучить в эксперименте динамику изменения гистоморфометрических характеристик тимуса крысы в процессе регенерации кожно-мышечной ткани при механической травме бедра. **Материал и методы.** Исследованы 2 группы (опыт и контроль) половозрелых крыс ($n=84$), которых разделили на 4 подгруппы в зависимости от времени, прошедшего с момента травмы (1; 3; 15 и 25-е сут). Механическое повреждение моделировали с помощью установки, которая передавала кинетическую энергию тканям, сопоставимую с энергией пули винтовки калибра 5,6 мм. Животных выводили из опыта путём декапитации, извлекали тимус и подвергали его микроскопическому исследованию. В условных единицах определяли общую площадь долек, площадь корковой и мозговой зоны. **Результаты.** Полученные нами результаты исследования свидетельствуют о фазности изменений гистоморфометрической характеристики строения тимуса, которые соответствуют фазам течения раневого процесса, что можно использовать в судебно-медицинской практике с целью определения давности травмы. **Заключение.** Таким образом, механическая травма, рассматриваемая как стресс-реакция, вызывает инволютивные изменения в тимусе, характеризующиеся изменением показателей площади коркового и мозгового вещества тимуса и закономерной динамикой изменения площади долек тимуса на этапах регенерации раны.

Ключевые слова: механическое повреждение; тимус; определение давности травмы; механическая травма.

Для цитирования: Халиков А. А., Кильдюшов Е. М., Кузнецов К. О., Комлев Д. С., Рахматуллина Г. Р. О возможности определения давности повреждений на основании изменения гистоморфометрических характеристик тимуса в эксперименте. *Судебная медицина*. 2021;7(2):In Press. DOI: <https://doi.org/10.17816/fm401>

Поступила 19.05.2021

Принята после доработки 31.05.2021

Опубликована 10.06.2021

THE POSSIBILITY OF DETERMINING THE DURATION OF INJURY BASED ON CHANGES IN THE HISTOMORPHOMETRIC CHARACTERISTICS OF THE THYMUS IN THE EXPERIMENT

Airat A. Khalikov¹, Evgeniy M. Kildyushov², Kirill O. Kuznetsov¹, Dmitriy S. Komlev³, Gulnaz R. Rahmatullina³

¹ Bashkir State Medical University, Ufa, Russian Federation

² N.I. Pirogov Russian National Research Medical University, Moscow, Russian Federation

³ Volga-Ural Bureau of Forensic Medicine, Ufa, Russian Federation

ABSTRACT. Background: It is known that lymphoid tissue is the first to react to stress, which is manifested by characteristic morphological manifestations, on the basis of which it is possible to study the duration of damage. **Aims:** Study in the experiment the dynamics of changes in the histomorphometric characteristics of the rat thymus in the process of regeneration of the

*musculocutaneous tissue during mechanical trauma of the thigh. **Material and methods:** 84 sexually mature rats were studied, which were divided into 2 groups (experiment and control), and then into 4 subgroups, depending on the time elapsed since the moment of injury (1st, 3rd, 15th and 25th days). Mechanical damage was simulated using a setup that transferred kinetic energy to tissues comparable to that of a 5.6 mm rifle bullet. The animals were removed from the experiment by decapitation, the thymus was removed and subjected to microscopic examination. In arbitrary units, the total area of the lobules, the area of the cortical and cerebral zones was determined. **Results:** Our research results indicate the phasing of changes in the histomorphometric characteristics of the thymus structure, which correspond to the phases of the course of the wound process, which can be used in forensic practice to determine the duration of the injury. **Conclusions:** Mechanical trauma, considered as a stress reaction, causes involutive changes in the thymus, characterized by changes in the area of the cortical and medulla of the thymus and the regular dynamics of changes in the area of thymic lobules at the stages of wound regeneration.*

Keywords: mechanical injury; thymus; determination of the duration of injury; mechanical injury.

For citation: Khalikov AA, Kildyushov EM, Kuznetsov KO, Komlev DS, Rahmatullina GR. The possibility of determining the duration of injury based on changes in the histomorphometric characteristics of the thymus in the experiment. *Russian Journal of Forensic Medicine*. 2021;7(2):In Press. DOI: <https://doi.org/10.17816/fm401>

Submitted 19.05.2021

Revised 31.05.2021

Published 10.06.2021

КЛЮЧЕВОЕ СООБЩЕНИЕ

В исследовании представлена морфологическая характеристика тимуса крыс на различных этапах заживления механического повреждения, полученные нами результаты возможно использовать в практике судебно-медицинских экспертов, как способ определения давности повреждений.

АКТУАЛЬНОСТЬ

Определение давности повреждений является одним из основных и важных вопросов, разрешаемых в ходе проведения судебно-медицинской экспертизы. Известно, что лимфоидная ткань первой реагирует на стресс [1]. Так, при воздействии стрессового фактора в лимфоидной ткани нарушается межклеточное взаимодействие, угнетается пролиферация и клеточная активность иммунокомпетентных клеток [2], что должно проявляться характерными морфологическими изменениями в зависимости от давности травмы. В то же время в литературе практически отсутствуют исследования, посвящённые изучению динамики морфологических изменений тимуса при травмах, что делает актуальным данное исследование.

Цель исследования — изучить в эксперименте динамику изменения гистоморфометрических характеристик тимуса крысы в процессе регенерации кожного-мышечного повреждения при травме бедра.

МАТЕРИАЛ И МЕТОДЫ

В исследовании были использованы 84 половозрелых крысы массой тела 250–300 г. Исследования выполняли в соответствии с Международными рекомендациями по проведению медико-биологических исследований с использованием животных (1989) и согласно методическим рекомендациям «Деонтология медико-биологического эксперимента» (1987).

Были сформированы 2 группы животных: I — контрольная ($n=12$), II — экспериментальная ($n=72$). Огнестрельное ранение опорно-двигательного аппарата крыс (задняя лапа справа в области бедра) моделировали путём механического повреждения с применением установки, способной дозированно передавать тканям кинетическую энергию, сопоставимую с силой удара винтовки калибра 5,6 мм [3]. Животные были разделены на 4 подгруппы по 21 крысе в зависимости от времени выведения из эксперимента: 1-я подгруппа исследовалась на 1-е сут от момента ранения, 2-я — на 3-и, 3-я — на 15-е, 4-я — на 25-е. Такие сроки исследования были обусловлены фазами посттравматической регенерации тканей [4].

Животных выводили из опыта путём декапитации, извлекали тимус и подвергали микроскопическому исследованию. В условных единицах (усл. ед.) определяли общую площадь долек, площадь корковой и мозговой зоны.

Статистический анализ проводили с использованием пакета программ Statistica for Windows (версия 7.0, StatSoft, Inc). Оценку достоверности различий проводили с использованием критерия множественных сравнений Данна и дисперсионного анализа Краскела–Уоллиса.

РЕЗУЛЬТАТЫ

Изучение гистоморфометрической характеристики тимуса в эксперименте у крыс показало, что общая площадь долек тимуса в контрольной группе составила $229,5 \pm 6,7$ усл. ед. Через одни сутки после нанесения механического воздействия, в фазе альтерации, общая площадь долек тимуса снизилась до $191,5 \pm 10,5$ усл. ед., что на 16,6% ($p < 0,05$) ниже в сравнении с показателем контрольной группы (рис. 1).

В фазе острого воспаления (3-и сут) показатель общей площади долек тимуса имел минимальные значения

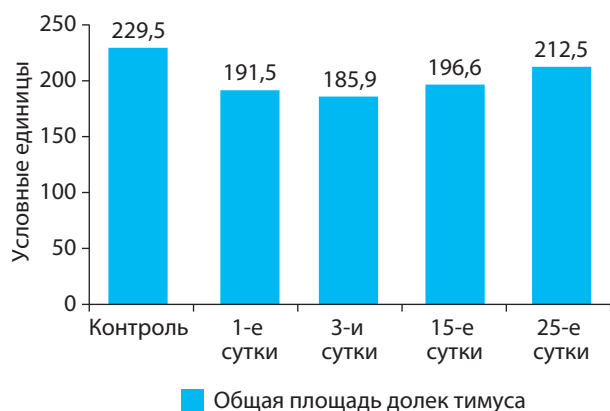


Рис. 1. Динамика изменения общей площади долек тимуса на разных этапах заживления раны бедра у крыс.

Fig. 1. Dynamics of changes in the total area of thymus lobules at different stages of healing of a hip wound in rats.

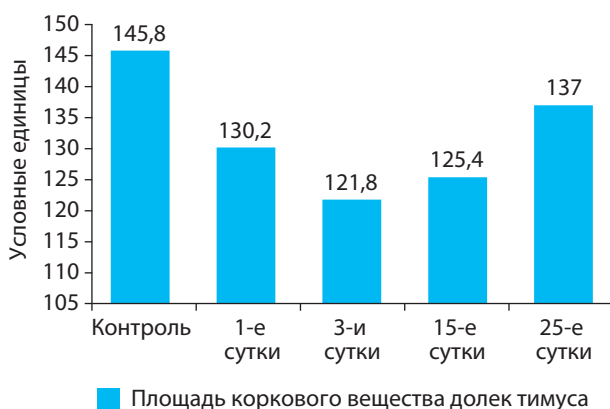


Рис. 2. Динамика изменения площади коркового вещества долек тимуса в процессе заживления раны бедра у крыс.

Fig. 2. Dynamic of changes in the area of the cortical substance of the thymus lobules during the healing of hip wound in rats.

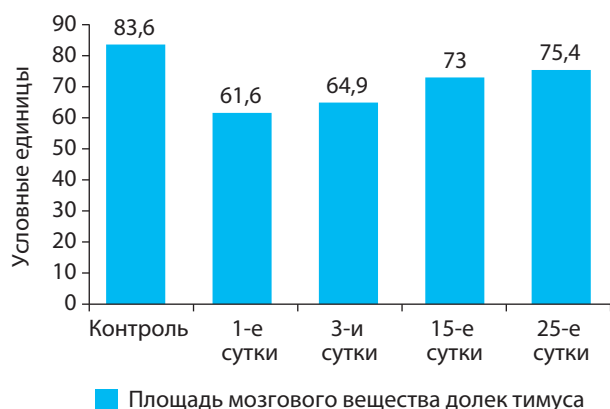


Рис. 3. Динамика изменения площади мозгового вещества долек тимуса в процессе заживления раны бедра у крыс.

Fig. 3. Dynamics of changes in the area of the medulla of the thymus lobules during the healing of a hip wound in rats.

и на 19,0% ($p < 0,05$) был ниже в сравнении с контролем. На 15-е сут эксперимента, в конечной фазе пролиферации, площадь тимуса увеличилась на 5,7% относительно 3-х сут, но оставалась ниже данных контрольной группы и составила $196,6 \pm 7,02$ усл. ед. ($p < 0,05$).

На 25-е сут, в фазе адаптивной перестройки тканей, общая площадь тимуса была выше показателей конечной фазы пролиферации на 8,1% и практически не отличалась от контроля.

Результаты гистологических характеристик исследуемых препаратов свидетельствуют о восстановлении морфологического строения тимуса в процессе заживления повреждения.

Полученные нами данные характеризуют фазовые изменения восстановительного процесса, соответствующие течению раневого процесса по гистоморфометрической характеристике тимуса.

Проведён также анализ динамики изменений коркового и мозгового вещества долек тимуса у экспериментальных животных, результаты которого представлены на рис. 2.

Как видно из представленных данных, показатель площади коркового вещества дольки тимуса в контрольной группе составил $145,8 \pm 7,4$ усл. ед.

У животных в фазе альтерации (1-е сут) площадь коркового вещества тимуса снизилась относительно контроля на 10,7% ($p < 0,05$). Площадь коркового слоя в стадии острого воспаления (3-и сут) была самой низкой — на 16,5% меньше показателей контроля и на 6,5% ниже показателей фазы альтерации.

Показатель площади коркового вещества долек тимуса на 15-е сут, в завершающей стадии пролиферации, составил $125,4 \pm 6,6$ усл. ед., что незначительно превышало данные 3-х сут, но оставалось ниже показателей стадии альтерации на 3,7% и группы контроля на 14,0%.

На 25-е сут, в фазе адаптивной перестройки, изучаемый показатель в экспериментальной группе увеличился на 9,5% ($p < 0,05$) в сравнении с фазой пролиферации, но полного восстановления не отмечалось.

Изучение динамики площади мозгового вещества долек тимуса на этапах заживления повреждения конечности у крыс показало, что в группе контроля показатели составили 26,4%, в фазе альтерации (1-е сут) наблюдалось снижение площади мозгового вещества относительно контроля на 26,4% ($p < 0,05$), а в процессе заживления показатели были самыми низкими (рис. 3).

В экспериментальной группе в фазе острого воспаления (3-и сут) было отмечено незначительное увеличение площади мозгового вещества относительно фазы альтерации, которая составила $64,9 \pm 15,1$ усл. ед., но в сравнении с показателем контрольной группы была ниже на 22,4%.

На 15-е сут, в фазе завершающей пролиферации, площадь мозгового слоя тимуса увеличилась на 14,0%

в сравнении с фазой острого воспаления и составила $73,0 \pm 10,2$ усл. ед. ($p < 0,05$).

На 25-е сут, в фазе перестройки, площадь мозгового вещества долек тимуса составила $75,4 \pm 11,8$ усл. ед., что было ниже показателя контрольной группы на 9,8% ($p < 0,05$).

ОБСУЖДЕНИЕ

Любая травма вызывает ряд изменений в иммунной системе, развивается иммунная недостаточность, которая является результатом уменьшения количества клеток иммунной системы, нарушения функций различных систем иммунитета, дисбаланса механизмов иммунорегуляции [5].

Тимусная инволюция может быть результатом таких патологических состояний, как инфекции и травмы. Системное повышение выброса глюкокортикоидов и воспалительных цитокинов в ответ на стресс способствует тимусной атрофии [6]. Имеются также данные о внутритимусных механизмах, которые могут как истощать тимус, так и восстанавливать его после воздействия стресса [7].

При травме происходит ранняя активация гипоталамо-гипофизарно-адреналовой системы с появлением начальных признаков акцидентальной трансформации тимуса. Признаком инволютивных процессов в тимусе наиболее часто является уменьшение числа кортикальных тимоцитов и зрелых Т-лимфоцитов [8]. Тимусу принадлежит важная роль в становлении иммунной системы организма, элементы его стромы производят огромное количество гормонов и биологически активных веществ, которые способствуют пролиферации и дифференцировке Т-лимфоцитов [9].

Зависимость иммуномоделирующего эффекта травмы от тимуса важна для понимания роли иммунной системы в травматической болезни [10]. В тимусе выявляют признаки стимуляции тимоцитов с повышением их миграционной способности и уменьшением корково-мозгового соотношения, масса тимуса уменьшается вследствие опустошения лимфоидных структур его коркового слоя. Также прогрессируют нарушения микроциркуляции, которые проявляются диapedезными кровоизлияниями, очаговыми некрозами паренхимы, набуханием тимусных телец, что можно рассматривать как своеобразную плату за адаптивную перестройку иммунной системы в условиях стресса.

ЗАКЛЮЧЕНИЕ

Таким образом, механическая травма, рассматриваемая как стресс-реакция, вызывает инволютивные изменения в тимусе, характеризующиеся изменением показателей площади коркового и мозгового вещества

тимуса и закономерной динамикой изменения площади долек тимуса на этапах регенерации раны (после нанесения травмы их площадь уменьшалась с последующим восстановлением).

Полученные нами результаты исследования свидетельствуют о фазности изменений гистоморфометрической характеристики строения тимуса, которые соответствуют фазам течения раневого процесса, что можно использовать в судебно-медицинской практике с целью определения давности травмы. В дальнейшем необходимо исследование динамики изменения морфологической структуры тимуса на трупном материале, что позволит улучшить диагностику давности повреждений с последующей разработкой диагностических критериев с целью использования в судебно-медицинской практике для решения экспертных задач.

ДОПОЛНИТЕЛЬНАЯ ИНФОРМАЦИЯ

Участие авторов • Author contribution

А. А. Халиков, Е. М. Кильдюшов — концепция и дизайн исследования, научная редакция и одобрение окончательного варианта рукописи; **К. О. Кузнецов** — анализ и интерпретация данных, написание рукописи; **Д. С. Комлев** — набор материала и сбор данных; **Г. Р. Рахматуллина** — статистический анализ. Авторы подтверждают соответствие своего авторства международным критериям ICMJE (все авторы внесли существенный вклад в разработку концепции, проведение исследования и подготовку статьи, прочли и одобрили финальную версию перед публикацией).

A. A. Khakikov, E. M. Kildyushov — concept and design of the study, scientific editing, approval of the final version of the manuscript; **K. O. Kuznetsov** — analysis and interpretation of data, writing of the manuscript; **D. S. Komlev** — set of material and data collection; **G. R. Rahmatullina** — statistical analysis. Authors made a substantial contribution to the conception of the work, acquisition, analysis, interpretation of data for the work, drafting and revising the work, final approval of the version to be published and agree to be accountable for all aspects of the work.

Источник финансирования • Funding source

Исследование и публикации статьи осуществлены на личные средства авторского коллектива.
The study had no sponsorship.

Конфликт интересов • Conflict of interest

Авторы декларируют отсутствие явных и потенциальных конфликтов интересов, связанных с публикацией настоящей статьи.

The authors declare that they have no competing interests.

ЛИТЕРАТУРА

1. Еникеев Д.А., Кузнецов К.О., Еникеев О.А., и др. Патфизиологические и патохимические аспекты влияния перекиси водорода на организм человека и животных // Патогенез. 2021. Т. 19, № 1. С. 30–36. doi: 10.25557/2310-0435.2021.01.30-36
2. Taves M.D., Ashwell J.D. Glucocorticoids in T cell development, differentiation and function // *Nat Rev Immunol.* 2021. Vol. 21, N 4. P. 233–243. doi: 10.1038/s41577-020-00464-0
3. Мурзабаев Х.Х., Кашапов И.Г. Способ дозированной передачи кинетической энергии снаряда повреждаемым тканям // Морфология. 2001. Т. 120, № 6. С. 83–84.
4. Kondo T. Timing of skin wounds // *Legal Medicine.* 2007. Vol. 9, N 2. P. 109–114. doi: 10.1016/j.legalmed.2006.11.009
5. Rezzani R., Franco C., Hardeland R., Rodella L.F. Thymus-pineal gland axis: revisiting its role in human life and ageing // *Int J Mol Sci.* 2020. Vol. 21, N 22. P. 8806. doi: 10.3390/ijms21228806
6. Miller J.F. The function of the thymus and its impact on modern medicine // *Science.* 2020. Vol. 369, N 6503. P. eaba2429. doi: 10.1126/science.aba2429
7. Billard M.G., Gruver A.L., Sempowski G.D. Acute endotoxin-induced thymic atrophy is characterized by intrathymic inflammatory and wound healing responses // *Plos One.* 2011. Vol. 6, P. e17940. doi: 10.1371/journal.pone.0017940
8. Cosway E.J., James K.D., Lucas B., et al. The thymus medulla and its control of $\alpha\beta$ T cell development // *Semin Immunopathol.* 2021. Vol. 43, N 1. P. 15–27. doi: 10.1007/s00281-020-00830-z
9. Han J., Zúñiga-Pflücker J.C. A 2020 view of thymus stromal cells in T cell development // *J Immunol.* 2021. Vol. 206, N 2. P. 249–256. doi: 10.4049/jimmunol.2000889
10. McBride M.A., Owen A.M., Stothers C.L., et al. The metabolic basis of immune dysfunction following sepsis and trauma // *Front Immunol.* 2020. Vol. 29, N 11. P. 1043. doi: 10.3389/fimmu.2020.01043

REFERENCES

1. Enikeev DA, Kuznetsov KO, Enikeev OA, et al. Pathophysiological and pathochemical aspects of the effect of hydrogen peroxide on the human and animal organism. *Pathogenesis.* 2021;19(1):30–36. (In Russ). doi: 10.25557/2310-0435.2021.01.30-36
2. Taves MD, Ashwell JD. Glucocorticoids in T cell development, differentiation and function. *Nat Rev Immunol.* 2021;21(4):233–243. doi: 10.1038/s41577-020-00464-0
3. Murzabaev HH, Kashapov IG. Method for dosed transfer of projectile kinetic energy to damaged tissues. *Morphology.* 2001; 120(6):83–84. (In Russ).
4. Kondo T. Timing of skin wounds. *Legal Medicine.* 2007; 9(2):109–114. doi: 10.1016/j.legalmed.2006.11.009
5. Rezzani R, Franco C, Hardeland R, Rodella LF. Thymus-pineal gland axis: revisiting its role in human life and ageing. *Int J Mol Sci.* 2020;21(22):8806. doi: 10.3390/ijms21228806
6. Miller JF. The function of the thymus and its impact on modern medicine. *Science.* 2020;369(6503):eaba2429. doi: 10.1126/science.aba2429
7. Billard MG, Gruver AL, Sempowski GD. Acute endotoxin-induced thymic atrophy is characterized by intrathymic inflammatory and wound healing responses. *PLoS One.* 2011;6:e17940. doi: 10.1371/journal.pone.0017940
8. Cosway EJ, James KD, Lucas B, et al. The thymus medulla and its control of $\alpha\beta$ T cell development. *Semin Immunopathol.* 2021;43(1):15–27. doi: 10.1007/s00281-020-00830-z
9. Han J, Zúñiga-Pflücker JC. A 2020 View of thymus stromal cells in T cell development. *J Immunol.* 2021;206(2):249–256. doi: 10.4049/jimmunol.2000889
10. McBride MA, Owen AM, Stothers CL, et al. The metabolic basis of immune dysfunction following sepsis and trauma. *Front Immunol.* 2020;29(11):1043. doi: 10.3389/fimmu.2020.01043

ОБ АВТОРАХ

* **КУЗНЕЦОВ Кирилл Олегович**, студент 6-го курса; адрес: Российская Федерация, 450008, Республика Башкортостан, Уфа, ул. Ленина, д. 3; e-mail: kirillkuznetsov@aol.com; ORCID: <https://orcid.org/0000-0002-2405-1801>

ХАЛИКОВ Айрат Анварович, д.м.н., профессор; e-mail: airat.expert@mail.ru; eLibrary SPIN: 1895-7300; ORCID: <https://orcid.org/0000-0003-1045-5677>

КИЛЬДЮШОВ Евгений Михайлович, д.м.н., профессор; e-mail: kem1967@bk.ru; eLibrary SPIN: 6412-0687; ORCID: <https://orcid.org/0000-0001-7571-0312>

КОМЛЕВ Дмитрий Сергеевич, эксперт; e-mail: komlevds@mail.ru; ORCID: <https://orcid.org/0000-0003-4180-5326>

РАХМАТУЛЛИНА Гульназ Рифовна, эксперт; e-mail: rgulnaz779@gmail.ru; ORCID: <https://orcid.org/0000-0001-9509-5978>

AUTHORS INFO

Kirill O. Kuznetsov, Student; address: 450008, Ufa, Lenin street, 3, Russia; e-mail: kirillkuznetsov@aol.com; ORCID: <https://orcid.org/0000-0002-2405-1801>

Airat A. Khalikov, MD, Dr. Sci. (Med.), Professor; e-mail: airat.expert@mail.ru; eLibrary SPIN: 1895-7300; ORCID: <https://orcid.org/0000-0003-1045-5677>

Evgeny M. Kildyushov, MD, Dr. Sci. (Med.), Professor; e-mail: kem1967@bk.ru; eLibrary SPIN: 6412-0687; ORCID: <https://orcid.org/0000-0001-7571-0312>

Dmitry S. Komlev, expert; e-mail: komlevds@mail.ru; ORCID: <https://orcid.org/0000-0003-4180-5326>

Gulnaz R. Rahmatullina, expert; e-mail: rgulnaz779@gmail.ru; ORCID: <https://orcid.org/0000-0001-9509-5978>