

DOI: <https://doi.org/10.17816/fm5955>

# Редкий случай диафизарных переломов костей голени у ребёнка при прыжке на батуте. Пути предотвращения экспертных ошибок с помощью комплексного анализа данных рентгенографии и материалов дела: случай из практики

Ю.Б. Ли<sup>1,2</sup>, М.В. Вишнякова<sup>1</sup>, В.А. Клевно<sup>1</sup><sup>1</sup> Московский областной научно-исследовательский клинический институт имени М.Ф. Владимирского, Москва, Российская Федерация<sup>2</sup> Приморское краевое бюро судебно-медицинской экспертизы, Владивосток, Российская Федерация

## АННОТАЦИЯ

Учитывая весомый вклад детского травматизма в структуру общих проблем, связанных со здоровьем ребёнка, важно в ходе проведения экспертиз определить точный механизм переломов, в частности, диафизарных переломов костей голени, так как конкретизация механизма образования телесных повреждений ведёт, собственно, к истокам травматизма и позволяет в дальнейшем разработать комплекс профилактических мероприятий для предупреждения возникновения данных ситуаций, более того, позволяет порой точно распределить груз ответственности за случившееся между фигурантами дела.

В представленном случае описываемые подэкспертной и её законным представителем обстоятельства получения телесных повреждений не согласовывались с видом и характером переломов, полученных во время прыжков на батуте, видеозапись же с камеры наблюдения не давала полной информации о конкретных условиях получения травмы. Однако совокупный анализ предоставленных медицинских документов, рентгеновских снимков, данных, добытых следственным путём, позволил установить механизм образования переломов костей голени, опровергнуть условия их реализации при обстоятельствах, указанных пострадавшей и её законным представителем, и тем самым решить главный вопрос, интересующий следственные органы.

Выявленные у ребёнка диафизарные переломы костей голени нетипичной для «батутной травмы» локализации могли послужить источником экспертных ошибок в плане определения механизма их возникновения, однако тщательная комплексная оценка всех представленных на экспертизу объектов для исследования — медицинских документов, в том числе данных рентгенографии, материалов дела — с учётом возрастной специфики морфологии костной ткани ребёнка позволила определиться с точным механизмом возникновения переломов.

**Ключевые слова:** диафизарные переломы; кости голени; дети; механизм возникновения переломов.

## Как цитировать:

Ли Ю.Б., Вишнякова М.В., Клевно В.А. Редкий случай диафизарных переломов костей голени у ребёнка при прыжке на батуте. Пути предотвращения экспертных ошибок с помощью комплексного анализа данных рентгенографии и материалов дела: случай из практики // *Судебная медицина*. 2023. Т. 9, № 2. С. 193–199. DOI: <https://doi.org/10.17816/fm5955>

DOI: <https://doi.org/10.17816/fm5955>

# A rare case of diaphyseal fractures of the shin bones in a child when jumping on a trampoline. Ways to prevent expert errors using complex analysis of radiography data and case materials: A case report

Yulia B. Li<sup>1,2</sup>, Marina V. Vishniakova<sup>1</sup>, Vladimir A. Klevno<sup>1</sup>

<sup>1</sup> Moscow Regional Research Clinical Institute, Moscow, Russian Federation

<sup>2</sup> Primorsky Regional Bureau of Forensic Medical Examination, Vladivostok, Russian Federation

## ABSTRACT

Given the importance of childhood injuries in the structure of common problems associated with children's health, it is important to determine the exact mechanism of fractures, particularly diaphyseal fractures of the shin bones, during the examination because the specification of the mechanism for the formation of bodily injuries leads to the actual origins of injuries and allows further development of a set of preventive measures to prevent the occurrence of these situations. Moreover, it sometimes allows the defendants to accurately distribute the burden of responsibility for what happened.

In the presented expert case, the circumstances of bodily injury described by the subject and her legal representative were inconsistent with the type and nature of fractures received while trampoline jumping and the video recording from the surveillance camera did not provide complete information about the specific conditions of injury. A detailed analysis of the results of shin bone radiography, including determining the morphological features of fractures and their nature, and a frame-by-frame study of the presented video recording.

The diaphyseal fractures of the shin bones of atypical localization for a "trampoline injury" detected in a child could serve as a source of expert errors in determining the mechanism of their occurrence; however, a thorough, comprehensive assessment of all objects for examination, such as medical documents, including X-ray data and case materials, taking into account the age-specific morphology of the bone tissue of the child, enables to determine the exact mechanism of the occurrence of fractures.

**Keywords:** children; diaphyseal fractures; fracture mechanism; leg bones.

## To cite this article:

Li YuB, Vishniakova MV, Klevno VA. A rare case of diaphyseal fractures of the shin bones in a child when jumping on a trampoline. Ways to prevent expert errors using complex analysis of radiography data and case materials: A case report. *Russian Journal of Forensic Medicine*. 2023;9(2):193–199. DOI: <https://doi.org/10.17816/fm5955>

Received: 28.02.2023

Accepted: 14.04.2023

Published online: 18.05.2023

DOI: <https://doi.org/10.17816/fm5955>

# 一个在蹦床上跳跃的儿童胫腓骨骨干骨折的罕见病例。通过对X射线数据和案例资料进行的综合分析防止专家错误的方法：临床病例

Yulia B. Li<sup>1,2</sup>, Marina V. Vishniakova<sup>1</sup>, Vladimir A. Klevno<sup>1</sup><sup>1</sup> Moscow Regional Research Clinical Institute, Moscow, Russian Federation<sup>2</sup> Primorsky Regional Bureau of Forensic Medical Examination, Vladivostok, Russian Federation

## 简评

鉴于儿童外伤对儿童一般健康问题的重要贡献，在法医学检验中确定骨折，特别是胫腓骨骨干骨折的确切机理是非常重要的，因为身体损伤机理的具体化显示外伤原因，并允许制定一套预防措施，以防止这些情况的发生，此外，有时允许在参与案件的人之间准确地分配责任。

在本病例中，伤患和她的法定代表人所描述的身体受到伤害的情况与蹦床运动中骨折的类型和性质不一致，闭路电视录像也没有提供关于伤害的具体条件的全部信息。然而，对所提供的医疗文件、X光片、调查获得的数据进行的综合分析允许确定胫腓骨骨干骨折的形成机理，反驳伤患及其法定代表人所指出的情况下的实现条件，从而解决调查部门关心的主要问题。

对于“蹦床受伤”来说，该孩子的胫腓骨骨干骨折是不典型的，这可能是专家在确定其发生机理方面出错的原因，但对所有提交检验的对象（医疗文件，包括X射线数据、案例资料）进行的彻底综合评估，考虑到孩子骨组织形态学的年龄特征，允许确定骨折的确切机理。

**关键词：**骨干骨折；胫腓骨；儿童；骨折机理。

## To cite this article:

Li YuB, Vishniakova MV, Klevno VA. 一个在蹦床上跳跃的儿童胫腓骨骨干骨折的罕见病例。通过对X射线数据和案例资料进行的综合分析防止专家错误的方法：临床病例. *Russian Journal of Forensic Medicine*. 2023;9(2):193–199. DOI: <https://doi.org/10.17816/fm5955>

收到: 28.02.2023

接受: 14.04.2023

发布日期: 18.05.2023

## АКТУАЛЬНОСТЬ

Детский травматизм остаётся одной из основных проблем в медицине и занимает существенную долю в структуре общих проблем, связанных со здоровьем у детей. Основная группа риска — дети от 10 до 14 лет, на долю которых приходится примерно 1/3 всех травм детского возраста [1–5]. Травмы детей остаются серьёзной социальной проблемой, особенно если учитывать последствия значительных травм в виде переломов. На этом фоне особое внимание привлекают к себе травмы, полученные детьми в детских развлекательных центрах, по большей части связанные с грубым нарушением правил эксплуатации спортивно-развлекательных устройств и снарядов, когда непосредственные малолетние «виновники» становятся жертвами собственной беспечности. Нередкими стали травмы на батуте, которые не всегда ограничиваются поверхностными повреждениями в виде кровоподтёков, ссадин и т.п. Полученные же при эксплуатации батута переломы в основном локализируются в метаэпифизарных зонах длинных трубчатых костей верхних и нижних конечностей, в области лодыжек костей голени [6, 7]. Однако встречаются переломы нетипичной локализации и морфологии, являющиеся источником экспертных ошибок в плане определения механизма травмы, особенно в случаях, когда подэкспертный и его законный представитель описывают обстоятельства получения повреждений, не соответствующие данным материалов дела, а также характеру полученной травмы. Большое значение при этом имеют возрастные особенности костной ткани ребёнка, содержащей больше органических веществ, чем неорганических, что обеспечивает характерные особенности диафизарных переломов у детей [8–11].

## ОПИСАНИЕ СЛУЧАЯ

Судебно-медицинская экспертиза проведена по постановлению следователя следственного комитета спустя 2 мес после происшествия.

Обстоятельства дела: поступило заявление от законного представителя — матери малолетней К. — с просьбой «привлечь к ответственности виновных лиц за оказание услуг, не отвечающих требованиям безопасности, вследствие чего её малолетняя дочь получила травму в результате падения с батута в батутном центре» (точная цитата из постановления).

На экспертизу были представлены: медицинская карта стационарного больного, рентгенограммы и малолетняя К. 11 лет. При опросе судмедэкспертом малолетняя К. и её мама заявили, что переломы костей правой голени пострадавшая получила, когда выпрыгнула с батута на мат и ударилась правой голенью о край твёрдого прямоугольного «постамента», установленного рядом с батутом. В ходе судебно-медицинского осмотра подэкспертной

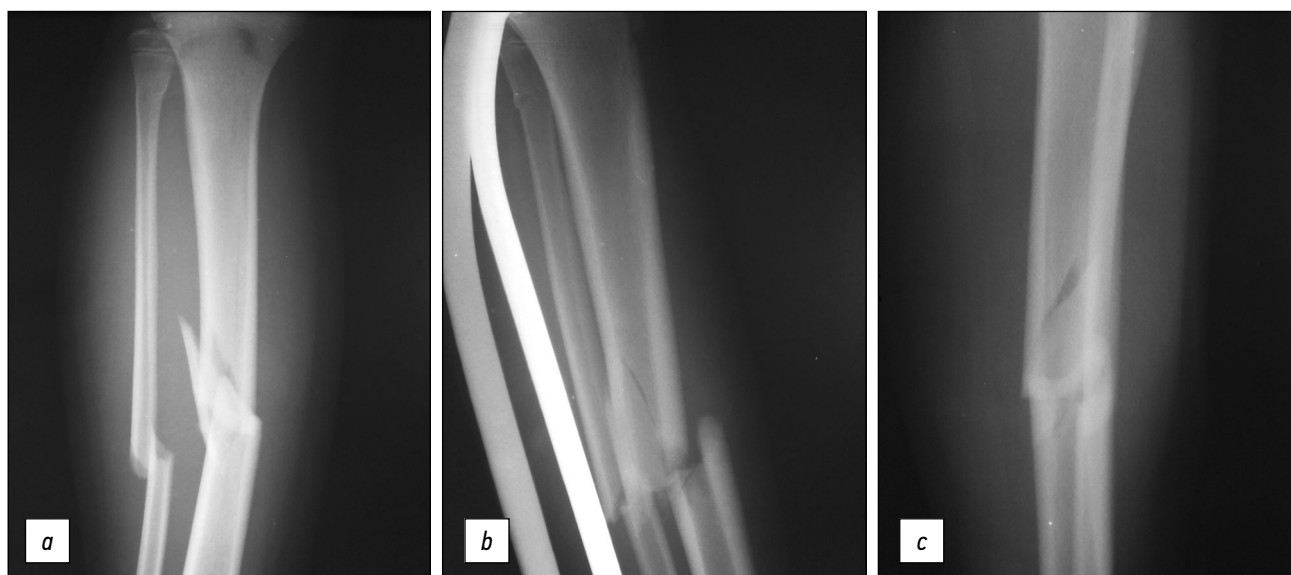
ожидаемо не обнаружено каких-либо телесных повреждений и следов их заживления, имеющих отношение к вышеописанным событиям.

В представленной медицинской карте стационарного больного на имя пострадавшей какие-либо наружные телесные повреждения у неё указаны не были. При исследовании первичных рентгенограмм правой голени в прямой, нестандартной косой и боковой проекциях (от даты травмы) были выявлены следующие переломы: винтообразно-оскольчатый перелом средней трети диафиза правой большеберцовой кости со смещением дистального отломка кнутри на ширину компакты и под тупым углом, открытым кнаружи, с формированием осколка кости в виде вытянутого параллелограмма по задне-наружной поверхности большеберцовой кости, с чётко прослеживаемой на снимке боковой проекции винтовой частью перелома; косой перелом средней трети диафиза правой малоберцовой кости со смещением дистального отломка кнутри на ширину кости и с небольшим захождением отломков, с зоной долома преимущественно по задне-наружной, разрыва — по внутренней поверхности кости; поднадкостничный (по типу «зелёной ветки») перелом верхней трети диафиза правой малоберцовой кости (субкапитальный перелом) без смещения отломков, с валикообразным вспучиванием компакты больше по задне-внутренней поверхности кости. Более подробное описание переломов затруднительно ввиду частичного наложения теней берцовых костей друг на друга на снимках в боковой и косой проекциях.

Следователем дополнительно была предоставлена видеозапись с камеры наблюдения, установленной слева и сверху от места расположения части батута, где произошло данное событие, причём противоположная камере часть вышеуказанного «постамента» — вне периметра обзора камеры. При замедленном и покадровом просмотре видеозаписи установлено следующее: малолетняя К. подпрыгивает на батуте, в этот момент с «постамента» спрыгивает другая девочка, ростом и телосложением примерно соответствующая подэкспертной. Момент «приземления» К. на поверхность батута (с опорной правой ногой) совпадает с «приземлением» на батут второй девочки, после чего К. отпрыгивает на мат за пределы батута с несколько поджатой правой ногой в сторону выпадающего из поля обзора камеры «постамента», факт удара о который на основании видеозаписи установить невозможно, и далее ребёнок падает на мат на ягодицы.

## ОБСУЖДЕНИЕ

При исследовании рентгенограмм правой голени судмедэкспертом установлено, что у малолетней К. на момент обращения за медицинской помощью имелись следующие телесные повреждения: закрытый винтообразно-оскольчатый перелом средней трети диафиза большеберцовой



**Рис. 1.** Винтообразно-оскольчатый перелом средней трети диафиза большеберцовой кости, косой перелом средней трети диафиза малоберцовой кости, поднадкостничный перелом верхней трети диафиза малоберцовой кости (субкапитальный перелом) со смещением отломков на рентгенограммах в прямой (а), боковой (b) и нестандартной косой (с) проекциях.

**Fig. 1.** X-ray of the right leg in direct projection. Screw-comminuted fracture of the middle third of the tibial shaft, transverse fracture of the middle third of the fibula shaft, subperiosteal fracture of the upper third of the fibula shaft (subcapital fracture) with displacement of fragments on radiographs in direct (a), lateral (b) and non-standard oblique (c) projections.

кости со смещением отломков, закрытый косой перелом средней трети диафиза малоберцовой кости со смещением, закрытый поднадкостничный (по типу «зелёной ветки») перелом верхней трети диафиза малоберцовой кости (субкапитальный перелом) без смещения.

На рентгенограмме голени (рис. 1) в прямой проекции перелом большеберцовой кости на первый взгляд напоминает локальный ввиду имеющегося осколка, который в данной проекции имеет как будто клиновидную форму (основанием клина обращённый кнаружи, вершиной — кнутри), однако рентгенограмма голени в боковой проекции демонстрирует винтообразный характер перелома большеберцовой кости, что позволяет избежать ошибки, расценив данную травму как возникшую в результате локального воздействия травмирующего объекта.

Анализ видеозаписи позволил установить, что в момент «приземления» К. на батут на опорную правую ногу поверхность батута была туго натянута ввиду одновременного «приземления» на него второй девочки, прыгнувшей на него с высоты «постамент» у края батута, что позволяет оценить батут в момент «приземления» малолетней К. как твёрдую плоскую ровную поверхность.

С учётом сказанного и принимая во внимание возрастную специфику костной ткани ребёнка (больше содержание воды и органических веществ, меньшее — минеральных веществ, что обеспечивает большую податливость, эластичность, меньшую хрупкость по сравнению с костями взрослого человека), а также морфологические особенности переломов, свидетельствующие об их конструктивном характере (непрямой механизм травмы): комбинация ротации и изгиба

с одновременным форсированным продольным нагружением, можно сделать вывод, что данные переломы возникли одновременно, в результате «приземления» К. на твёрдую, туго натянутую поверхность батута на опорную правую ногу. Таким образом, несмотря на неполную информативность представленной видеозаписи ввиду ограниченного периметра обзора камеры, можно с полной уверенностью исключить возможность формирования данных переломов в результате удара о «твёрдый постамент», как было указано первоначально пострадавшей и её мамой.

## ЗАКЛЮЧЕНИЕ

Приведённый случай из экспертной практики демонстрирует важность тщательного изучения рентгенограмм не только для установления факта переломов как таковых, но и их морфологических особенностей, что позволяет эксперту на данном этапе экспертизы определиться с характером переломов (локальные или конструктивные). Однако полное восстановление обстоятельств произошедшего возможно только при комплексном анализе как данных медицинских документов, так и материалов дела, при этом важно учитывать возрастные, конституциональные особенности подэкспертного.

## ДОПОЛНИТЕЛЬНО

**Источник финансирования.** Авторы заявляют об отсутствии внешнего финансирования при проведении поисково-аналитической работы.

**Конфликт интересов.** Авторы декларируют отсутствие явных и потенциальных конфликтов интересов, связанных с публикацией настоящей статьи.

**Вклад авторов.** Все авторы подтверждают соответствие своего авторства международным критериям ICMJE (все авторы внесли существенный вклад в разработку концепции, проведение поисково-аналитической работы и подготовку статьи, прочли и одобрили финальную версию перед публикацией).

Наибольший вклад распределён следующим образом: Ю.Б. Ли — сбор данных, написание черновика рукописи; М.В. Вишнякова, В.А. Клевно — научное редактирование рукописи; М.В. Вишнякова, В.А. Клевно — рассмотрение и одобрение окончательного варианта рукописи.

## СПИСОК ЛИТЕРАТУРЫ

1. Здравоохранение в России. 2021 : Статистический сборник. М., 2021. 171 с.
2. Травматизм, ортопедическая заболеваемость, состояние травматолого-ортопедической помощи населению России в 2015 году / под ред. С.П. Миронова. М., 2016. 145 с.
3. Соловьёва К.С., Залетина А.В. Травматизм детского населения Санкт-Петербурга // Ортопедия, травматология и восстановительная хирургия детского возраста. 2017. Т. 5, вып. 3. С. 43–48. doi: 10.17816/PTORS5343-49
4. Купцова О.А., Залетина А.В., Виссарионов С.В., и др. Показатели травматизма у детей в период ограничительных мероприятий, связанных с распространением новой коронавирусной инфекции (COVID-19) // Ортопедия, травматология и восстановительная хирургия детского возраста. 2021. Т. 9, № 1. С. 5–16. doi: 10.17816/PTORS58630
5. Баиндурашвили А.Г., Шапиро К.И., Дрожжина Л.А., Вишняков А.Н. Показатели и динамика травм костно-мышечной системы у детей Санкт-Петербурга в современных условиях // Педиатр. 2016. Т. 7, № 2. С. 113–120.
6. Köhncke S. Frakturen der langen Röhrenknochen bei Kindern — Erhebung epidemiologischer Daten und Vergleich von vier Frakturklassifikationen : dissertation. Kiel, 2011.

## REFERENCES

1. *Zdravookhranenie v Rossii. 2021: Statisticheskii sbornik*. Moscow; 2021. 171 p. (In Russ).
2. Mironov SP, editor. *Injuries, orthopedic morbidity, the state of traumatological and orthopedic care for the population of Russia in 2015*. Moscow; 2016. 145 p. (In Russ).
3. Solovieva KS, Zaletina AV. Injuries in the children's population of St. Petersburg. *Orthopedics, Traumatology and Reconstructive Surgery of Children*. 2017;5(3):43–48. (In Russ). doi:10.17816/PTORS5343-49
4. Kuptsova OA, Zaletina AV, Vissarionov SV, et al. Injury rates in children during the period of restrictive measures associated with the spread of a new coronavirus infection (COVID-19). *Pediatric Or-*

## ADDITIONAL INFORMATION

**Funding source.** This article was not supported by any external sources of funding.

**Competing interests.** The authors declare that they have no competing interests.

**Authors' contribution.** All authors made a substantial contribution to the conception of the work, acquisition, analysis, interpretation of data for the work, drafting and revising the work, final approval of the version to be published and agree to be accountable for all aspects of the work. Yu.B. Li — data collection, drafting of the manuscript; M.V. Vishniakova, V.A. Klevno — critical revision of the manuscript for important intellectual content: M.V. Vishniakova, V.A. Klevno — review and approve the final manuscript.

7. Illian C., Veigel B., Chylarecki C. Osteosyntheseverfahren in der Kinder- und Jugendtraumatologie. OUP. 2013. Vol. 12. S. 578–583. doi: 10.3238/oup.2013.0578–0583
8. Меркулов В.Н., Дорохин А.И., Бухтин К.М. Детская травматология / под ред. акад. РАН С.П. Миронова. М. : ГЭОТАР-Медиа, 2019. 256 с.
9. Абдулхабирова М.А. Переломы и вывихи у детей (клиническая лекция) [интернет] // Трудный пациент. 2012. № 12 [дата обращения: 22.04.2023]. Доступ по ссылке: <https://t-pacient.ru/articles/209/>
10. Розинов В.М., Яндиев С.И., Колягин Д.В. Медицинские технологии лечения детей с диафизарными переломами большеберцовой кости // Российский вестник детской хирургии, анестезиологии и реаниматологии. 2016. Т. VI, № 3. С. 118–125.
11. Дорохин А.И., Крупаткин А.И., Адрианова А.А., и др. Закрытые переломы дистального отдела костей голени. Разнообразие форм и лечения (на примере старших возрастных групп). Ближайшие результаты // Физическая и реабилитационная медицина, медицинская реабилитация. 2021. Т. 3, № 1. С. 11–23. doi: 10.36425/rehab63615

*thopedics, Traumatology and Reconstructive Surgery*. 2021;9(1):5–16. (In Russ). doi: 10.17816/PTORS58630

5. Baindurashvili AG, Shapiro KI, Drozhzhina LA, Vishnyakov AN. Indicators and dynamics of injuries of the musculoskeletal system in children of St. Petersburg in modern conditions. *Pediatrician*. 2016; 7(2):113–120. (In Russ).
6. Köhncke S. *Frakturen der langen Röhrenknochen bei Kindern — Erhebung epidemiologischer Daten und Vergleich von vier Frakturklassifikationen* [dissertation]. Kiel, 2011. (In German).
7. Illian C, Veigel B, Chylarecki C. Osteosyntheseverfahren in der Kinder- und Jugendtraumatologie. OUP. 2013;12:578–583. (In German). doi: 10.3238/oup.2013.0578–0583

8. Merkulov VN, Dorokhin AI, Bukhtin KM. *Pediatric traumatology*. Mironov SP, editor. Moscow: GEOTAR-Media, 2019. 256 p. (In Russ).
9. Abdulkhabirov MA. Fractures and dislocations in children (clinical lecture) [Internet]. *Difficult patient* [cited 2023 Apr 22]. Available from: <https://t-pacient.ru/articles/209/>
10. Rozinov VM, Yandiev SI, Kolyagin DV. Medical technologies for the treatment of children with diaphyseal fractures of the tibia // *Russian Journal of Pediatric Surgery, Anesthesia and Intensive Care*. 2016. T. VI, № 3. С. 118–125. (In Russ).
11. Dorokhin AI, Krupatkin AI, Adrianova AA, et al. Closed fractures of the distal leg bones. Variety of forms and treatment (on the example of older age groups). Immediate results // *Physical and rehabilitation medicine, medical rehabilitation*. 2021;3(1):11–23. (In Russ). doi: 10.36425/rehab63615

## ОБ АВТОРАХ

**\* Ли Юлия Брониславовна;**

адрес: Российская Федерация,  
129110, Москва, ул. Щепкина, д. 61/2, корп. 1;  
ORCID: <https://orcid.org/0000-0001-7870-5746>;  
eLibrary SPIN: 2397-7425;  
e-mail: reineerdeluft@gmail.com

**Вишнякова Марина Валентиновна, д.м.н.;**  
ORCID: <https://orcid.org/0000-0003-3838-636X>;  
eLibrary SPIN: 1137-2991;  
e-mail: cherridra@mail.ru

**Клевно Владимир Александрович, д.м.н., профессор;**  
ORCID: <https://orcid.org/0000-0001-5693-4054>;  
eLibrary SPIN: 2015-6548;  
e-mail: vladimir.klevno@yandex.ru

## AUTHORS' INFO

**\* Yulia B. Li, MD;**

address: 1 bld 61/2 Shchepkina street  
129110 Moscow, Russian Federation;  
ORCID: <https://orcid.org/0000-0001-7870-5746>;  
eLibrary SPIN: 2397-7425;  
e-mail: reineerdeluft@gmail.com

**Marina V. Vishniakova, MD, Dr. Sci. (Med.);**  
ORCID: <https://orcid.org/0000-0003-3838-636X>;  
eLibrary SPIN: 1137-2991;  
e-mail: cherridra@mail.ru

**Vladimir A. Klevno, MD, Dr. Sci. (Med.), Professor;**  
ORCID: <https://orcid.org/0000-0001-5693-4054>;  
eLibrary SPIN: 2015-6548;  
e-mail: vladimir.klevno@yandex.ru

\* Автор, ответственный за переписку / Corresponding author