

DOI: <https://doi.org/10.17816/fm5710>



Инородное тело желудочно-кишечного тракта в результате попытки суицида: клинический случай

Э.С. Мехдиев

Главный клинический госпиталь Вооружённых сил, Баку, Азербайджанская Республика

АННОТАЦИЯ

Один из наиболее распространённых случаев в практике — использование различных предметов и химических веществ как психически больными, так и здоровыми людьми с целью самоубийства.

В статье рассмотрен случай 21-летнего военнослужащего, страдающего психическим расстройством, который проглотил 32 металлических гвоздя длиной 15 см, намереваясь покончить жизнь самоубийством.

Для пациентов с психическими заболеваниями, проглатывающих инородные тела с целью самоубийства, тип и форма предметов не имеют значения. Уровень интеллектуального развития у них, как правило, низкий, их действия — результат примитивного мышления.

Представленный казуистический случай удивительным образом не завершился летальным исходом.

Ключевые слова: самоубийства; инородные тела; суицидальные попытки.

Как цитировать:

Мехдиев Э.С. Инородное тело желудочно-кишечного тракта в результате попытки суицида: клинический случай // *Судебная медицина*. 2023. Т. 9, № 2. С. 209–215. DOI: <https://doi.org/10.17816/fm5710>

DOI: <https://doi.org/10.17816/fm5710>

Foreign body in the gastrointestinal tract as a result of suicide attempt: a case report

Elshad S. Mehdiyev

Main Clinical Hospital of the Ministry of Defense, Baku, Republic of Azerbaijan

ABSTRACT

One of the most common cases in practice is the possession by mentally ill and healthy people of various objects and chemicals for suicide. These observations are interesting; a sick soldier aged 21 years, with suicide intention, swallowed 32 pieces of metal nails, each of which was about 15 cm long.

Taking into account our examinations and observations, for patients with mental illness who have taken foreign bodies for suicide, the type and shape of the objects taken do not play a special role. The intellectual level of individuals who took foreign bodies to commit suicide is not satisfactory. Their actions are the product of primitive thinking.

This observation demonstrates a casuistic clinical case that miraculously did not end in death.

Keywords: suicides; foreign bodies; suicidal attempts.

To cite this article:

Mehdiyev ES. Foreign body in the gastrointestinal tract as a result of suicide attempt: A case report. *Russian Journal of Forensic Medicine*. 2023;9(2):209–215. DOI: <https://doi.org/10.17816/fm5710>

Received: 25.02.2023

Accepted: 11.04.2023

Published: 24.05.2023

DOI: <https://doi.org/10.17816/fm5710>

自杀未遂导致的胃肠道异物：临床病例

Elshad S. Mehdiyev

Main Clinical Hospital of the Ministry of Defense, Baku, Republic of Azerbaijan

简评

实践中最常见的案例之一是精神病人和健康人都使用各种物品和化学品来达到自杀的目的。

我在文章中描述一名患有精神疾病的21岁士兵的案例，他吞下了32根15厘米长的金属钉子，打算自杀。

对于为了自杀而吞下异物的精神病患者来说，物体的类型和形状并不重要。他们的智力发展水平通常很低，他们的行为是原始思维的结果。

令人惊讶的是，我们描述的罕见事件并不致命。

关键词：自杀；异物；自杀未遂。

To cite this article:

Mehdiyev ES. 自杀未遂导致的胃肠道异物：临床病例. *Russian Journal of Forensic Medicine*. 2023;9(2):209–215. DOI: <https://doi.org/10.17816/fm5710>

收到: 25.02.2023

接受: 11.04.2023

发布日期: 24.05.2023

ВВЕДЕНИЕ

Согласно данным литературы, люди с психическими заболеваниями принимают внутрь различные вещества и химикаты с целью самоубийства [1–3]. Подобное суицидальное поведение часто наблюдается среди заключённых и военнослужащих [4–7].

Также лица с психическими расстройствами могут проглатывать колющие и режущие предметы. У таких пациентов обычно находят швейные иглы, гвозди, куски металла, камни и другие предметы, однако о проглатывании гвоздей общей массой порядка 1 кг в суицидальных целях до настоящего времени не сообщалось.

Наблюдаемый нами пациент, 21-летний военнослужащий, за 1 мес проглотил 32 железных гвоздя длиной 15 см, которые прошли через пищевод и скопились в желудочно-кишечном тракте.

ОПИСАНИЕ СЛУЧАЯ

Пациент Н., 21 год, прослужил в вооружённых силах 4 мес. Данные о наследственных психических заболеваниях отсутствуют. В юном возрасте отставал от сверстников в психофизическом развитии. Постоянно находился под защитой и контролем родителей. В средней школе не мог освоить учебную программу, отмечались частые нарушения поведения. Позже учился в интернате в классе для умственно отсталых детей, однако также был исключён за конфликтность, битьё окон, избивание сверстников и нарушение правил дисциплины.

Ранее пациент никогда не проходил обследование и лечение в медицинских учреждениях. Во время призыва на военную службу был осмотрен комиссией военных врачей мобилизационного управления и признан годным к военной службе. В личном деле воинской части значится, что с первого дня службы проявлял недисциплинированность, некомпетентность, неряшливость и небрежность по отношению к своим обязанностям. Под разными предлогами уклонялся от выполнения поручений и заданий. Не выдержав трудностей военной службы, в течение 1 мес глотал гвозди в большом количестве с целью покончить жизнь самоубийством, в чём позже признался командиру, будучи не в силах терпеть боль, и был направлен в медицинский батальон для обследования, лечения и определения годности к дальнейшей службе. Через день после обследования направлен в Главный клинический госпиталь Вооружённых сил для психиатрического освидетельствования.

В ходе рентгенологического исследования в приёмном отделении больницы в желудке пациента было обнаружено около 20 инородных тел. Он был госпитализирован в отделение хирургии сочетанной травмы, где 17 августа 2011 г. были проведены лапаротомия, гастротомия и удаление инородных тел (32 гвоздя). Также пациент был обследован психиатром в связи с суицидальными

наклонностями, после чего переведён в психиатрическое отделение с подозрением на умственную отсталость, а также для предотвращения новой попытки суицида.

Во время обследования и лечения в психиатрическом отделении пациент был вялым, его высмеивали за неадекватную речь и действия, иногда он плакал или смеялся без причины. По результатам осмотра профессором психиатрии в соответствии с Международной статистической классификацией болезней и проблем, связанных со здоровьем, 10-го пересмотра был поставлен диагноз «F70.1 Умственная отсталость лёгкой степени со значительными нарушениями поведения, требующими ухода и лечения».

Результаты физического осмотра

Строение тела нормальное, питание полноценное. Подкожный жировой слой достаточно развит. Кожные покровы и видимые слизистые оболочки обычной окраски, на передней стенке живота обнаружен затвердевший кожный рубец размером приблизительно 20,0×0,8 см по белой линии. Периферические лимфоузлы не увеличены, подвижны, безболезненны. При аускультации в лёгких выслушивалось везикулярное дыхание, хрипов не было. Тоны сердца ясные, ритмичные. Артериальное давление 110/70 мм рт.ст. Пульс полный, ритмичный, частота сердечных сокращений 78 уд./мин. Живот при пальпации мягкий, безболезненный. Печень и селезёнка не увеличены. Поколачивание по пояснице безболезненно с обеих сторон. Моча и кал в норме.

Неврологическое состояние

Сознание ясное. Черепные нервы в норме. Органических изменений в центральной нервной системе не наблюдалось. Мышечно-сухожильные рефлексы умеренно возбуждены, D=S. Патологические рефлексы отсутствовали. Состояние в позе Ромберга стабильное, отмечался тремор пальцев и век. Наблюдались дистальный гипергидроз и стойкий красный дермографизм.

Психическое состояние

Пациент ориентировался в пространстве, ситуации, времени и собственной личности. Разговаривал напряжённо, громко смеялся и делая неуместные жесты. Отвечал на вопросы кратко, поверхностно, с волнением и паникой. После нескольких предложений заплакал: «Я болею с самого детства. Мне всегда было страшно, поэтому меня всегда держали дома, никуда не пускали. Я не знаю, чем я занимаюсь, и я не знаю, что я делаю в армии!». Нарушения восприятия и бред не отмечались. Эмоции выражены слабо. Абстрактное и логическое мышление отсутствовало. Значения пословиц и поговорок не понимал. Во время разговора настроение часто менялось от пессимистичного, безнадёжного и беспомощного до спокойного или сдержанного. Читать и писать не умеет. Простые вычисления выполнял с трудом. Обладает небольшим

запасом знаний. Словарный запас скуден. Простые выводы и обобщения давались пациенту с трудом. Склонен к конкретному мышлению. Круг интересов узок, потребности примитивны. Проблем с памятью не наблюдалось. Сон поверхностный.

Результаты специальных обследований

По данным рентгенографии брюшной полости от 15 августа 2011 г. после введения 200 мл бария перорально в желудке обнаружено порядка 20 инородных тел, предположительно гвозди длиной около 15 см (рис. 1, 2).

Общий анализ крови и мочи, уровень сахара в крови, иммунологический анализ крови, флюорография органов грудной клетки, рентгеновский снимок черепа и результаты электрокардиографии в норме. По данным рентгенографии от 19 августа 2011 г. инородные тела в брюшной полости отсутствовали.

Диагноз психолога: умственная отсталость лёгкой степени, IQ=68.

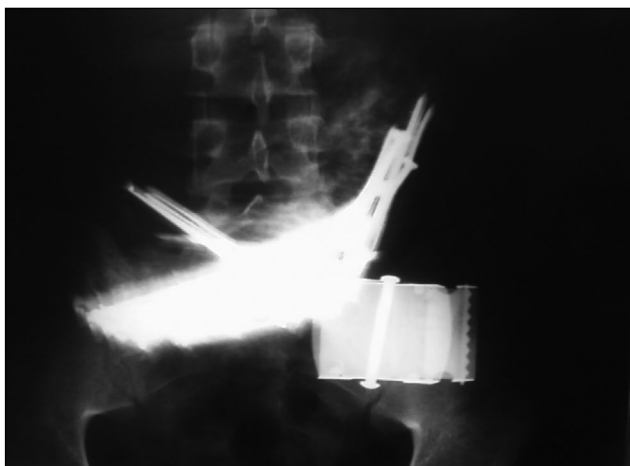


Рис. 1. Рентгенограмма органов брюшной полости (фронтальная проекция — военная форма).

Fig. 1. X-ray of the abdomen (front projection — military uniform).

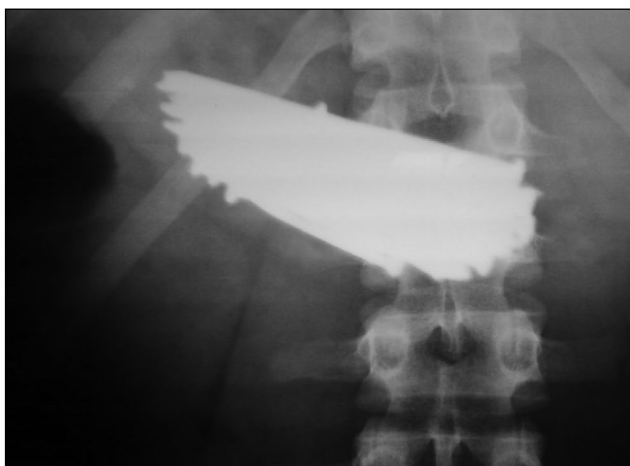

Рис. 2. Рентгенограмма органов брюшной полости (фронтальная проекция).

Fig. 2. X-ray of the abdomen (front projection).



Рис. 3. Металлические гвозди (32 шт.), извлечённые во время операции.

Fig. 3. Metal nails (32 pcs.) taken out during the operation.

Психиатрический диагноз: F70.1 Умственная отсталость лёгкой степени со значительными нарушениями поведения, требующими ухода и лечения.

Хирургическое лечение: лапаротомия, гастротомия, удаление инородных тел (32 гвоздя) в послеоперационном состоянии (рис. 3).

Решением военно-врачебной комиссии пациент Н. признан негодным к военной службе по причине психического заболевания. Больному рекомендованы постановка на учёт у психиатра по месту жительства и профилактическое лечение в амбулаторных условиях.

ОБСУЖДЕНИЕ

Как правило, суицидальное поведение в молодом возрасте — результат пережитой ситуации (психической травмы), поэтому механизм его развития напоминает короткое замыкание. Оно часто вызвано реальными причинами, его могут спровоцировать нарастающее отчаяние, неспособность найти выход из кризисной ситуации, уверенность в невозможности решения проблемы, субъективная оценка конфликтной ситуации.

Согласно гипотезе R.J. Gregory и соавт., самоповреждающее поведение используется как техника преодоления негативных чувств или стресса, когда человек не может справиться со сложной ситуацией надлежащим образом. Этот феномен авторы назвали «магическим мышлением» [8].

Случаи суицида среди людей с психическими заболеваниями в основном происходят при наличии таких состояний, как депрессия, паранойя, галлюцинаторно-параноидное состояние [1]. Суицидальное поведение наиболее распространено в периоды сильной и изнурительной депрессии (особенно после выписки из больницы). Однако даже при наличии психических патологий, независимо от тяжести состояния, случаи суицида не обязательно связаны с симптомами болезни. В большинстве случаев

самоубийства совершаются на ранних стадиях заболевания из-за наличия стереотипных форм психической активности личности или в состоянии ремиссии [9].

Большинство инородных тел (67–80%) размером 2,5–6,0 см выводятся из пищеварительного тракта естественным путём в течение недели [10]. При этом, в зависимости от размера и типа инородного тела, может потребоваться хирургическое вмешательство. Исследования показали, что пациенты с психическими заболеваниями могут неоднократно проглатывать инородные тела [11, 12]. Однако случай, когда человек с психическим расстройством проглатывал инородные предметы последовательно в течение месяца, — крайне редкий.

ЗАКЛЮЧЕНИЕ

Согласно нашим исследованиям и наблюдениям, для лиц с психическими заболеваниями, проглатывающих инородные тела с целью самоубийства, тип и форма используемых предметов не имеют значения.

В рассматриваемом случае пациент считал, что большие гвозди убьют его быстро. По нашему мнению, лица, проглатывающие большое количество предметов для совершения самоубийства, имеют низкий уровень

интеллектуального развития, а их действия — результат примитивного мышления.

ДОПОЛНИТЕЛЬНО

Источник финансирования. Автор заявляет об отсутствии внешнего финансирования при проведении поисково-аналитической работы.

Конфликт интересов. Автор декларирует отсутствие явных и потенциальных конфликтов интересов, связанных с публикацией настоящей статьи.

Информированное согласие на публикацию. Автор получил письменное согласие пациента на публикацию медицинских данных и фотографий в журнале «Судебная медицина».

ADDITIONAL INFORMATION

Funding source. This article was not supported by any external sources of funding.

Competing interests. The author declares he has no competing interests.

Consent for publication. Written consent was obtained from the patient for publication of relevant medical information and all of accompanying images within the manuscript.

СПИСОК ЛИТЕРАТУРЫ

1. Carp L. Foreign bodies in the gastrointestinal tracts of psychotic patients // *Arch Surg*. 1950. Vol. 60. P. 1055–1075. doi: 10.1001/archsurg.1950.01250011080004
2. Cascini F., Longo F., Polacco M., Scafetta I. Foreign object ingestion in complex suicide: a case report and review of the literature // *Forensic Sci Int*. 2012. Vol. 219, N 1–3. P. e1–e3. doi: 10.1016/j.forsciint.2011.11.015
3. Иванова О.В., Богомолов Н.И., Сафронов А.В., Пикулина Л.Г., Шишов И.В. Инородное тело червеобразного отростка как следствие суицидальной попытки // *Хирургия*. 2005. № 4. С. 76.
4. Masood M. Intentional Foreign Body Ingestions: A Complex, Recurrent and Costly Issue // *Am J Case Rep*. 2021. Vol. 22. P. e934164. doi: 10.12659/AJCR.934164
5. Petrea S., Brezean I. Self harm through foreign bodies ingestion — a rare cause of digestive perforation // *J Med Life*. 2014. Vol. 7, N 1. P. 67–74.
6. Cui J., Cross T., Lockwood D. Ingested razor blades within the appendix: A rare case report // *Int. J. Surg. Case Rep*. 2018. Vol. 45. P. 29–32. doi: 10.1016/j.ijscr.2018.03.018

REFERENCES

1. Carp L. Foreign bodies in the gastrointestinal tracts of psychotic patients. *Arch Surg*. 1950;60:1055–1075. doi: 10.1001/archsurg.1950.01250011080004
2. Cascini F, Longo F, Polacco M, Scafetta I. Foreign object ingestion in complex suicide: a case report and review of the literature. *Forensic Sci Int*. 2012;219(1–3):e1–e3. doi: 10.1016/j.forsciint.2011.11.015
3. Safronov DV, Bogomolov NI, Pikulina LG, Ivanova OV, Shishov IV. A foreign body of the appendix as a result of a suicidal attempt. *Khirurgiia (Mosk)*. 2005;(4):76. (In Russ).

7. Blaho K.E., Merigian K.S., Winbery S.L., Park L.J., Cockrell M. Foreign body ingestions in the Emergency Department: case reports and review of treatment // *J Emerg Med*. 1998. Vol. 16, N 1. P. 21–26. doi: 10.1016/s0736-4679(97)00229-1
8. Gregory R.J., Mustata G.T. Magical thinking in narratives of adolescent cutters // *J Adolesc*. 2012. Vol. 35, N 4. P. 1045–1051. doi: 10.1016/j.adolescence.2012.02.012
9. Delgado Salazar J.A., Naveda Pacheco N.C., Palacios Jaramillo P.A., et al. Ingestion of razor blades, a rare event: a case report in a psychiatric patient. *J Surg Case Rep*. 2020;2020(5):rjaa094. doi: 10.1093/jscr/rjaa094
10. Robertson A.R. Self-harm by Sharp Foreign Body Ingestion // *Suicide Life Threat Behav*. 2019. Vol. 49, N 3. P. 735–738. doi: 10.1111/sltb.12474
11. Rodríguez-Hermosa J.I., Codina-Cazador A., Sirvent J.M., et al. Surgically treated perforations of the gastrointestinal tract caused by ingested foreign bodies. *Colorectal Dis*. 2008. Vol. 10, N 7. P. 701–707. doi: 10.1111/j.1463-1318.2007.01401.x

4. Masood M. Intentional Foreign Body Ingestions: A Complex, Recurrent and Costly Issue. *Am J Case Rep*. 2021;22:e934164. doi: 10.12659/AJCR.934164
5. Petrea S, Brezean I. Self harm through foreign bodies ingestion — a rare cause of digestive perforation. *J Med Life*. 2014;7(1):67–74.
6. Cui J, Cross T, Lockwood D. Ingested razor blades within the appendix: A rare case report. *Int J Surg Case Rep*. 2018;45:29–32. doi: 10.1016/j.ijscr.2018.03.018

7. Blaho KE, Merigian KS, Winbery SL, Park LJ, Cockrell M. Foreign body ingestions in the Emergency Department: case reports and review of treatment. *J Emerg Med.* 1998;16(1):21–26. doi: 10.1016/s0736-4679(97)00229-1
8. Gregory RJ, Mustata GT. Magical thinking in narratives of adolescent cutters. *J Adolesc.* 2012;35(4):1045–1051. doi: 10.1016/j.adolescence.2012.02.012
9. Delgado Salazar JA, Naveda Pacheco NC, Palacios Jaramillo PA, et al. Ingestion of razor blades, a rare event: a case report

- in a psychiatric patient. *J Surg Case Rep.* 2020;2020(5):rjaa094. doi: 10.1093/jscr/rjaa094
10. Robertson AR. Self-harm by Sharp Foreign Body Ingestion. *Suicide Life Threat Behav.* 2019;49(3):735–738. doi: 10.1111/sltb.12474
11. Rodríguez-Hermosa JI, Codina-Cazador A, Sirvent JM, et al. Surgically treated perforations of the gastrointestinal tract caused by ingested foreign bodies. *Colorectal Dis.* 2008;10(7):701–707. doi: 10.1111/j.1463-1318.2007.01401.x

ОБ АВТОРЕ

* **Мехдиев Эльшад Селимович**, к.м.н.;
адрес: Азербайджан, AZ1078, Баку, ул. Джейхуна Салимова, д. 3;
ORCID: <https://orcid.org/0000-0001-8725-9143>;
eLibrary SPIN: 4575-8393;
e-mail: elshadmehdiyev@yahoo.com

AUTHOR'S INFO

* **Elshad S. Mehdiyev**, MD, Cand. Sci. (Med.);
address: 3 Jeyhun Selimov street, AZ1078 Baku, Azerbaijan;
ORCID: <https://orcid.org/0000-0001-8725-9143>;
eLibrary SPIN: 4575-8393;
e-mail: elshadmehdiyev@yahoo.com

* Автор, ответственный за переписку / Corresponding author