

<https://doi.org/10.19048/fm339>



ИСПОЛЬЗОВАНИЕ МЕТОДА КОМПЬЮТЕРНОЙ ТОМОГРАФИИ ПРИ СУДЕБНО-МЕДИЦИНСКОЙ ИДЕНТИФИКАЦИИ ЛИЧНОСТИ

С.В. Леонов^{1,2}, Ю.П. Шакирьянова^{1,2*}

¹ ФГКУ «111 Главный государственный центр судебно-медицинских и криминалистических экспертиз» Министерства обороны Российской Федерации, Москва, Российская Федерация

² ФГБОУ ВО «Московский государственный медико-стоматологический университет имени А.И. Евдокимова» Минздрава России, Москва, Российская Федерация

АННОТАЦИЯ. Актуальность. В статье представлен собственный опыт применения данных компьютерной томографии при идентификации личности с заведомо известными результатами. **Цель исследования** — проверка возможности выполнения идентификационного исследования по трёхмерной модели, полученной из данных компьютерной томографии головы. Идентификация проводилась по трёхмерной модели головы, построенной на основании срезов компьютерной томографии, выполненных в различных проекциях с шагом 1,23–1,25 мм. Для сравнения использовались двухмерные изображения лица (фотографии). Все сравнительные исследования проводились с использованием утверждённых методик краниофациальной и портретной идентификации — по реперным точкам и контурам. В рамках эксперимента использовались компьютерная программа, позволяющая экспортировать DICOM-файлы результатов компьютерной томографии в другие форматы (InVesalius), а также компьютерные программы, в которых непосредственно осуществлялась работа с объектами исследования (Autodesk 3ds Max, альтернативные программы Adobe Photoshop, Smith Micro Poser Pro). **Результаты.** В ходе исследований установлено, что данные компьютерной томографии головы позволяют проводить идентификационные исследования по таким параметрам, как реконструированная трёхмерная модель мягких тканей лица, трёхмерная модель черепа (краниофациальная идентификация), особенности строения ушной раковины. **Заключение.** При сопоставлении объектов получены положительные результаты, что делает целесообразным применение трёхмерной модели в рамках практической и научной деятельности.

Ключевые слова: компьютерная томография, судебная медицина, трёхмерные технологии, идентификация личности.

Для цитирования: Леонов С. В., Шакирьянова Ю. П. Использование метода компьютерной томографии при судебно-медицинской идентификации личности. *Судебная медицина.* 2020;6(4):41–45. DOI: <https://doi.org/10.19048/fm339>.

Поступила 20.05.2020

Принята после доработки 16.12.2020

Опубликована 26.12.2020

USE OF COMPUTED TOMOGRAPHY DATA FOR FORENSIC IDENTIFICATION OF AN INDIVIDUAL

Sergey V. Leonov^{1,2}, Julia P. Shakiryanova^{1,2*}

¹ FSGI «111 Chief state center for medical forensic and criminalistical examination» of the Ministry of Defense Russian Federation, Moscow, Russian Federation

² Moscow State University of Medicine and Dentistry named after A.I. Evdokimov, Moscow, Russian Federation

ABSTRACT. Background: The article presents our own experience of using computer tomography for identification of individuals with known results. **Aims:** The aim of the study was to verify the possibility of performing an identification study using a three-dimensional model obtained from computed tomography of the head. Identification was performed using a three-dimensional model of the head, based on computer tomography sections made in various projections, with a step of 1.23–1.25 mm. Two-dimensional images of the face (photos) were used for comparison. All comparative studies were conducted using approved methods of craniofacial and portrait identification: by reference points and contours. The experiment used a computer program that allows you to export DICOM-files of computed tomography results to other formats (InVesalius), as well as computer programs that directly work with the research objects (Autodesk 3ds Max, alternative programs Adobe Photoshop, Smith Micro Poser Pro). **Results:** In the course of research, it was found that, having computer tomography data of the head, it is possible to conduct identification studies on the following parameters: on the reconstructed three-dimensional model of the soft tissues of the

face, on the three-dimensional model of the skull (craniofacial identification), on the features of the structure of the ear. **Conclusion:** Positive results were obtained when comparing objects, which makes it advisable to use them in practical and scientific activities.

Keywords: computed tomography, forensic medicine, three-dimensional technology, the identification of the person.

For citation: Leonov SV, Shakiryanova JP. Use of computed tomography data for forensic identification of an individual. *Russian Journal of Forensic Medicine*. 2020;6(4):41–45. DOI: <https://doi.org/10.19048/fm339>.

Submitted 20.05.2020 Revised 16.12.2020 Published 26.12.2020

ОБОСНОВАНИЕ

Актуальность

Рентгенология в судебной медицине достаточно хорошо себя зарекомендовала при проведении различных исследований, в частности в определении механизма травмы костей скелета, установлении биологического возраста, идентификации личности, изучении рентгеновских снимков в рамках экспертиз по живым лицам, проведении сложных комиссионных экспертиз и др. В настоящее время в отношении идентификационной значимости рентгеновских снимков в судебной медицине имеется немало научных работ, подтверждающих целесообразность их использования при идентификации личности. Так, была доказана возможность применения рентгеновских снимков черепа для краниофациальной идентификации [1], а рентгеновских особенностей грудной клетки — для идентификации личности [2]. Выполнено большое число научных исследований в отношении идентификации по анатомическим особенностям отдельных зубов и в целом зубных рядов, отобразившихся на рентгеновском снимке [3, 4]; доказана важность изучения по рентгеновскому снимку отдельных анатомических образований, таких, например, как лобная пазуха [5], а также комплексов костных структур — кистей, стоп [6]. Кроме этого, описанные в литературе случаи идентификации по рентгенограммам связаны с обнаружением на них каких-либо анатомических особенностей или следов травм [7].

При выполнении идентификации личности с помощью рентгенограмм эксперты используют стандартные методики наложения, совмещения изображений, чаще всего по контурам самой кости, суставных поверхностей или целого комплекса костей (кисти, стопы, таза и т.п.), что выглядит в экспертизе достаточно объективно и наглядно. Вместе с тем при сравнении объектов важное значение имеют условия выполнения рентгенографии: использование стандартных установленных проекций при лучевом исследовании тех или иных областей тела, расстояния съёмки.

Из лучевых методов исследования, помимо рентгенографии, наиболее активно развивается компьютерная томография. Найдя применение в судебной медицине для исследования трупа, она получила название «виртопсия» [8]. В последнее время появились также сообщения и разработки по идентификации личности с использованием данных компьютерной и магнитно-резонансной томографии костей и мягких тканей [9–11].

Стандартно результаты компьютерной томографии представляются в виде файла формата DICOM, что позволяет осуществлять только их просмотр и изучение в спе-

циализированных компьютерных программах, а также оценку и измерение интересующих областей. Для специалистов компьютерной томографии круг их исследований ограничен обнаружением патологического процесса и его оценкой для выбора клиническими специалистами правильного лечения и постановки корректного диагноза. Вместе с тем данные компьютерной томографии открывают и иные возможности исследований, непосредственно для судебно-медицинских экспертов. Развитие компьютерных технологий позволило на основании срезов компьютерной томографии строить виртуальную трёхмерную модель с использованием различных уровней сканирования (мышцы, кости, кожа и т.д.), получая твердотельную модель [12]. И в этом случае открываются возможности работы с трёхмерными объектами. Требовалось только решить вопрос об изменении формата исходных данных, поскольку формат DICOM многочисленными программами трёхмерной графики не поддерживается.

При анализе существующих компьютерных программ обработки графических файлов нами была определена свободно распространяемая компьютерная программа InVesalius, позволяющая экспортировать построенную модель из формата данных DICOM в другие распространённые форматы, такие как OBJ и STL, поддерживаемые большинством графических редакторов трёхмерных объектов.

Поскольку наиболее ценными и максимально достоверными объектами при идентификации личности считаются элементы лица и череп человека, нами на основании практических заведомо известных случаев была изучена возможность проведения идентификации личности по трёхмерной компьютерно-томографической модели головы человека.

Цель исследования — решение вопроса о возможности выполнения идентификационного исследования по трёхмерной модели, полученной из данных компьютерной томографии головы.

РЕЗУЛЬТАТЫ

При исследовании использовался метод фотосовмещения фотографии лица и трёхмерного объекта головы заведомо известного человека. Создание модели осуществлялось в программе InVesalius, куда импортировались данные компьютерной томографии в формате DICOM. Шаг срезов, из которых были построены трёхмерные модели головы, используемые для проведения идентификации, составил 1,23–1,25 мм (более 100 срезов на объект, выполненных в поперечной и аксиальной проекциях). В ходе эксперимента изучены 40 объектов.

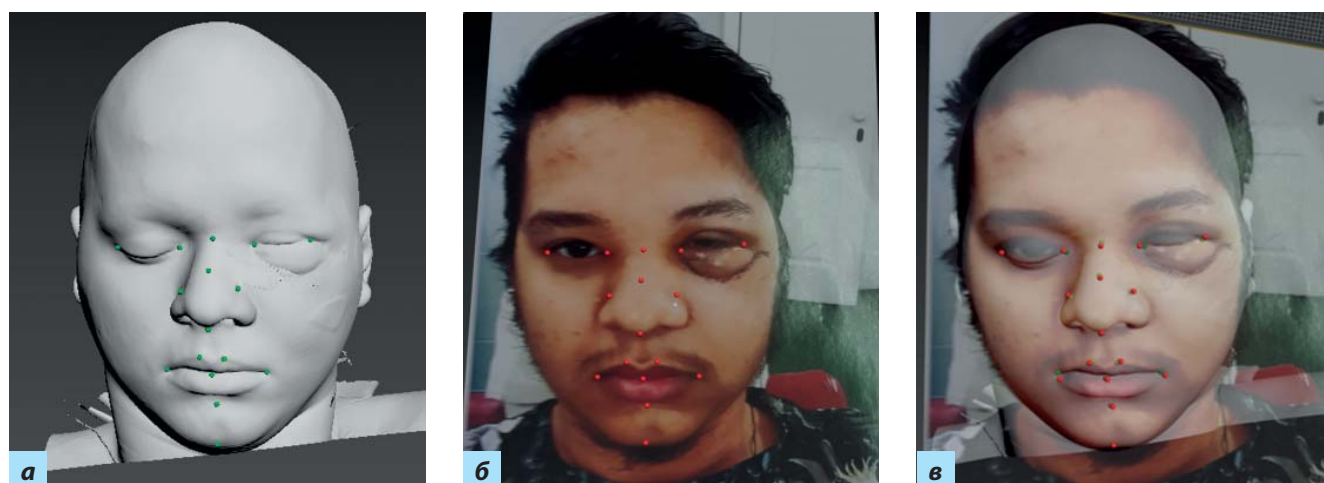

Рис. 1. Совмещение изображения лица и трёхмерной модели головы, полученной по данным компьютерной томографии: а — модель с реперными точками; б — изображение лица с реперными точками; в — наложение объектов

Fig. 1. Combining a face image and a three-dimensional head model obtained from computed tomography data: а — model with reference points; б — face images with reference points; в — object overlay

При реконструкции трёхмерной модели были воспроизведены костные структуры и мягкие ткани головы, создана их общая модель в формате OBJ.

Все последующие сравнительные исследования проводились в компьютерной программе Autodesk 3ds Max, куда помещали цифровую фотографию известного лица с сохранением исходного размера и созданную трёхмерную модель. При необходимости на модели были удалены лишние элементы — подголовник аппарата, медицинские трубки, перевязочный материал. В ходе экспериментального исследования на фотографии и трёхмерной модели осуществлялись расстановка стандартных реперных точек и контуров по аналогии с краниофациальным совмещением и по возможности с добавлением точек, используемых в портретных исследованиях [13, 14], наложение объектов с измерением прозрачности фотографии, подбор необходимого ракурса путём вращения виртуальной модели в трёх плоскостях декартовой системы координат. В результате сопоставления отмечено полное совпадение контуров и точек (рис. 1). Более детально методика описана в наших предыдущих работах [15–17].

Подобные идентификационные исследования возможно провести и с черепом, модель которого создаётся совместно с мягкими тканями в случае выбора «костного режима» при реконструкции. Совмещённая модель (кости и мягкие ткани) после разметки на ней реперных точек позволит сохранить сразу точки и для модели черепа, для этого необходимо скрыть слой мягких тканей после разметки. Реперные точки останутся видимыми и будут спозиционированы применительно к костям черепа, при этом сохранится толщина мягких тканей, которую теперь возможно определить не эмпирически, а индивидуально в отношении каждого идентифицируемого лица (рис. 2).

Кроме этого, при анализе получаемых трёхмерных моделей установлено, что на трёхмерной копии в режиме «мягких тканей» воспроизводятся элементы ушной раковины. Проведённый контурный репераж ушной

раковины по двум объектам (фотография и трёхмерная модель) установил сходство контуров анатомических образований (рис. 3).

ЗАКЛЮЧЕНИЕ

Указанное сравнение позволяет дополнить идентификационные исследования с помощью описательных и графических алгоритмов по особенностям анатомии наружного уха и сделать более достоверными проводимые исследования.

Таким образом, проведённое исследование установило возможность использования данных компьютерной томографии при судебно-медицинской идентификации личности, что делает целесообразным их применение в рамках практической и научной деятельности.

ВКЛАД АВТОРОВ • AUTHORS' CONTRIBUTIONS

Все авторы внесли существенный вклад в разработку концепции, проведение исследования и подготовку статьи, прочли и одобрили финальную версию перед публикацией.

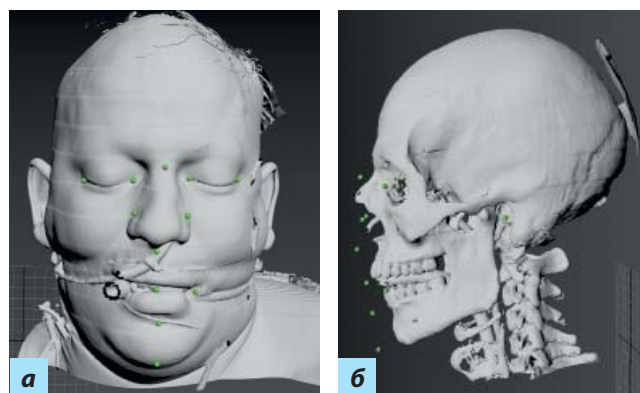


Рис. 2. Разметка реперных точек на модели: а — с учётом мягких тканей; б — сохранение точек на модели черепа

Fig. 2. Marking of reference points on the model: а — taking into account soft tissues; б — saving points on the skull model

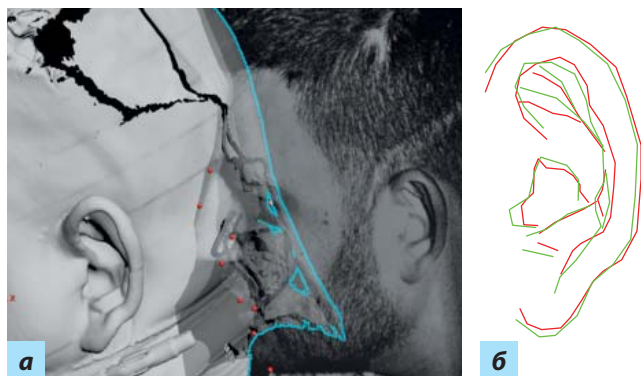


Рис. 3. Сравнение элементов ушной раковины: а — общий вид; б — контурный репераж

Fig. 3. Comparison of elements of the ear: a — general view; б — contour reperage

ЛИТЕРАТУРА

1. *Абрамов А.С.* Использование прижизненных рентгенографических изображений головы и зубочелюстного аппарата при проведении идентификации личности: автореф. дис. ... канд. мед. наук. Москва, 2012. Режим доступа: <https://search.rsl.ru/ru/record/01005046532>. Дата обращения: 12.10.2020.
2. *Ковалев А.В.* Идентификация личности по особенностям строения грудной клетки и позвоночника: рентгенологическое и судебно-медицинское исследование: автореф. дис. ... докт. мед. наук. Санкт-Петербург, 1997. Режим доступа: <https://search.rsl.ru/ru/record/01000029337>. Дата обращения: 12.10.2020.
3. *Карпова Г.Н.* Идентификация личности по комплексному исследованию особенностей строения зубов и зубных рядов: дис. ... канд. мед. наук. Москва, 2004. Режим доступа: <https://search.rsl.ru/ru/record/01004065943>. Дата обращения: 12.10.2020.
4. *Эюбов У.Г.* Исследование ангулярных признаков зубов и зубных рядов применительно к целям идентификации личности: автореф. дис. ... канд. мед. наук. Москва, 2005. Режим доступа: <https://search.rsl.ru/ru/record/01003039865>. Дата обращения: 12.10.2020.
5. *Горшков А.Н.* Индивидуальные особенности лобных пазух как критерий идентификации личности: автореф. дис. ... канд. мед. наук. Санкт-Петербург, 2003. Режим доступа: <https://search.rsl.ru/ru/record/01002325938>. Дата обращения: 12.10.2020.
6. *Неклюдов Ю.А.* Рентгеноанатомическое исследование половых, возрастных и индивидуальных особенностей дистальных фаланг кисти в судебно-медицинском отношении: автореф. дис. ... канд. мед. наук. Москва, 1969. Режим доступа: <https://search.rsl.ru/ru/record/01007186002>. Дата обращения: 12.10.2020.
7. *Пойлов С.А., Овчинников О.Б., Япаров С.С., Фейгин А.В.* Использование прижизненных рентгенограмм для идентификации личности человека // Проблемы экспертизы в медицине. 2001. Т. 1, № 2. С. 42–43.
8. *Клевно В.А., Чумакова Ю.В.* Виртопия — новый метод исследования в отечественной практике судебной медицины // Судебная медицина. 2019. № S1. С. 46.
9. *Meisenzahl M.* Facial-recognition software is now so advanced that it can identify you only from an MRI scan of your brain, a new study reveals. 2019. Available from: <https://www.businessinsider.com/facial-recognition-software-identifies-patients-from-mri-brain-scan-study-2019-10>.
10. *Дадабаев В.К., Стрельников В.Н., Стрельников Е.В.* Идентификация человека методом рентгенологической компьютерной томографии // Международный научно-исследовательский журнал. 2015. Т. 9, № 40. С. 19–27.
11. *Ковалев А.В., Аметрин М.Д., Золотенкова Г.В., и др.* Судебно-медицинское установление возраста по КТ-сканогаммам черепа и краниовертебральной области в сагиттальной проекции // Судебно-медицинская экспертиза. 2018. № 1. С. 21–27.
12. *Леонов С.В., Крупин К.Н., Петров В.В.* Особенности морфологии переломов большеберцовых костей, причиненных выстрелом в упор многокомпонентным пулевым травматическим зарядом 12-го калибра, с установленным методом математического моделирования механизмом их формирования // Вестник судебной медицины. 2017. Т. 3, № 6. С. 9–15.
13. *Абрамов С.С.* Компьютеризация краниофациальной идентификации: методология и практика: автореф. дис. ... докт. мед. наук. Москва, 1998. Режим доступа: <https://search.rsl.ru/ru/record/01000213188>. Дата обращения: 12.10.2020.
14. *Зинин А.М., Кирсанова Л.З.* Криминалистическая фотопортретная экспертиза: Учебное пособие / под ред. В.А. Снеткова, З.И. Кирсанова. Москва: ВНКЦ МВД СССР, 1991.
15. *Шакирьянова Ю.П., Леонов С.В., Пинчук П.В.* Метод краниофациальной идентификации с использованием программного обеспечения «3 ds Max» и «AgisoftPhotoscan». Москва: Мозартика, 2019.
16. *Шакирьянова Ю.П., Леонов С.В., Пинчук П.В.* Опыт усовершенствования метода краниофациальной диагностики при решении идентификационных задач // Медицинская экспертиза и право. 2017. № 1. С. 15–18.
17. *Шакирьянова Ю.П., Леонов С.В.* Портретная экспертиза с применением трёхмерного моделирования // Судебная медицина. 2019. № S1. С. 165.

Thereby, all authors made a substantial contribution to the conception of the work, acquisition, analysis, interpretation of data for the work, drafting and revising the work, final approval of the version to be published and agree to be accountable for all aspects of the work.

ИСТОЧНИК ФИНАНСИРОВАНИЯ • FUNDING

Исследование и публикация статьи осуществлены на личные средства авторского коллектива. The study had no sponsorship.

КОНФЛИКТ ИНТЕРЕСОВ • CONFLICT OF INTEREST

Авторы заявляют об отсутствии конфликта интересов.

The authors declare no apparent or potential conflicts of interest.

REFERENCES

1. Abramov AS. *Ispol'zovanie prizhiznennykh rentgenograficheskikh izobrazhenii golovy i zubochehyustnogo apparata pri provedenii identifikatsii lichnosti* [dissertation abstract]. Moscow; 2012. Available from: <https://search.rsl.ru/ru/record/01005046532>. (In Russ).
2. Kovalev AV. *Identifikatsiya lichnosti po osobennostyam stroeniya grudnoi kletki i pozvonochnika: rentgenologicheskoe i sudebno-meditsinskoe issledovanie* [dissertation abstract]. Saint Petersburg; 1997. Available from: <https://search.rsl.ru/ru/record/01000029337>. (In Russ).
3. Karpova GN. *Identifikatsiya lichnosti po kompleksnomu issledovaniyu osobennostei stroeniya zubov i zubnykh ryadov* [dissertation]. Moscow; 2004. Available from: <https://search.rsl.ru/ru/record/01004065943>. (In Russ).
4. Ehyubov UG. *Issledovanie angulyarnykh priznakov zubov i zubnykh ryadov primenitel'no k tselyam identifikatsii lichnosti* [dissertation abstract]. Moscow; 2005. Available from: <https://search.rsl.ru/ru/record/01003039865>. (In Russ).
5. Gorshkov AN. *Individual'nye osobennosti lobnykh pazukh kak kriterii identifikatsii lichnosti* [dissertation abstract]. Saint Petersburg; 2003. Available from: <https://search.rsl.ru/ru/record/01002325938>. (In Russ).
6. Neklyudov YuA. *Rentgenoanatomicheskoe issledovanie polovykh, vozrastnykh i individual'nykh osobennostei distal'nykh falang kisti v sudebno-meditsinskom otnoshenii* [dissertation abstract]. Moscow; 1969. Available from: <https://search.rsl.ru/ru/record/01007186002>. (In Russ).
7. Poylov SA, Ovchinnikov OB, Yaparov SS, Feigin AV. Use of lifetime radiographs for identification of a person's personality. *Problems of expertise in medicine*. 2001;1(2):42-43. (In Russ).
8. Klevno VA, Chumakova YuV. Virtopsia — a new research method in the domestic practice of forensic medicine. *Russian Journal of Forensic Medicine*. 2019;(S1):46. (In Russ).
9. Meisenzahl M. *Facial-recognition software is now so advanced that it can identify you only from an MRI scan of your brain, a new study reveals*. 2019. Available from: <https://www.businessinsider.com/facial-recognition-software-identifies-patients-from-mri-brain-scan-study-2019-10>.
10. Dadabaev VK, Strelnikov VN, Strelnikov EV. Human identification by X-ray computed tomography. *International scientific research journal*. 2015;9(40):19-27. (In Russ).
11. Kovalev AV, Ametrin MD, Zolotenkova GV, et al. Forensic age determination based on CT scans of the skull and craniovertebral region in the sagittal projection. *Forensic medical examination*. 2018;(1):21-27. (In Russ).
12. Leonov SV, Krupin KN, Petrov VV. Features of the morphology of tibial fractures caused by a shot at point-blank range with a multicomponent bullet traumatic charge of 12-gauge, with the established method of mathematical modeling of the mechanism of their formation. *Bulletin of forensic medicine*. 2017;3(6):9-15. (In Russ).
13. Abramov SS. *Komp'yuterizatsiya kraniofatsial'noi identifikatsii: metodologiya i praktika* [dissertation abstract]. Moscow; 1998. Available from: <https://search.rsl.ru/ru/record/01000213188>. (In Russ).
14. Zinin AM, Kirsanova LZ. *Forensic photo-portrait examination: A textbook*. Ed. by V.A. Snetkov, Z.I. Kirsanov. Moscow: VNKTS MVD SSSR; 1991. (In Russ).
15. Shakiryanova YuP, Leonov SV, Pinchuk PV. *Method of craniofacial identification using software "3 ds Max" and "AgisoftPhoto-scan"*. Moscow: Mozartina; 2019. (In Russ).
16. Shakiryanova YuP, Leonov SV, Pinchuk PV. Experience of improving the method of craniofacial diagnostics in solving identification problems. *Medical examination and the right*. 2017;(1):15-18. (In Russ).
17. Shakiryanova YuP, Leonov SV. Portrait expertise using three-dimensional modeling. *Russian Journal of Forensic Medicine*. 2019;(S1):165. (In Russ).

ОБ АВТОРАХ • AUTHORS

ЛЕОНОВ Сергей Валерьевич, д.м.н., профессор [Sergey V. Leonov, Dr. Sci. (Med.), Professor]; e-mail: sleonoff@inbox.ru, ORCID: <https://orcid.org/0000-0003-4228-8973>

* **ШАКИРЬЯНОВА Юлия Павловна**, к.м.н. [Julia P. Shakiryanova, Cand. Sci. (Med.)]; 105094, Москва, Госпитальная площадь, д. 3 [address: 3, Gospitalnaya square, Moscow, 105229]; e-mail: tristeza_ul@mail.ru, ORCID: <https://orcid.org/0000-0002-1099-5561>