DOI: https://doi.org/10.17816/fm16234

Судебно-медицинская идентификация личности: череп как основной элемент опознания человека (случай из практики)

О.С. Лаврукова[1], В.М. Антипов[2]

[1] Петрозаводский государственный университет, Петрозаводск, Россия;
[2] Бюро судебно-медицинской экспертизы, Петрозаводск, Россия

АННОТАЦИЯ

Одним из сложнейших видов исследований, проводимых в медико-криминалистическом отделении бюро судебно-медицинской экспертизы, является идентификация личности. При наличии сравнительного генетического материала вопрос идентификации личности неопознанных трупов в настоящее время не вызывает больших трудностей. Методики, приведённые в статье, показали свою надёжность и эффективность для идентификации личности неопознанных трупов. В статье представлен случай крайне сложной идентификации личности погибшего. В медико-криминалистическое отделение поступили фрагменты трупа неизвестного человека, обнаруженного на берегу озера (череп с нижней челюстью, симфиз и проксимальные концы плечевой и бедренной костей). В ходе исследования установлены пол, возраст и расовая принадлежность, а выявленные характерные особенности зубов позволили достоверно установить личность погибшего. Проведённые оперативно-розыскные мероприятия дали основание предположить, что труп неизвестного человека принадлежит пропавшему гражданину К., уроженцу Казахстана,чьи данные совпадают с результатами судебно-медицинского исследования, что подтвердилось в ходе отождествления личности методом корреляционного анализа опознавательных точек на прижизненной фотографии и фотографии черепа путём совмещения изображений головы гражданина К. и черепа неизвестного мужчины.

Анатомические характеристики черепа и зубов являются значимым элементом в судебно-медицинской идентификации, и их тщательный анализ способствует повышению точности установления личностей людей, пропавших без вести. Важно продолжать развитие технологий и методов идентификации, что особенно актуально в свете текущих событий, связанных со специальной военной операцией, когда возникает необходимость в идентификации личности погибших людей, в том числе среди мирного населения, но отсутствует возможность проведения генетического исследования.

Ключевые слова: труп неизвестного человека; идентификация личности; череп; особенности зубов; фотосовмещение; случай из практики.

Как цитировать:
Лаврукова О.С., Антипов В.М. Судебно-медицинская идентификация личности: черепа как основной элемент опознания человека (случай из практики) // Судебная медицина. 2025. Т. 11, № 1. С. 41–48. DOI: https://doi.org/10.17816/fm16234

Рукопись получена: 13.12.2024 **Рукопись одобрена:** 25.02.2025 **Опубликована online:** 22.03.2025

ЭКО • ВЕКТОР

Статья доступна по лицензии CC BY-NC-ND 4.0 International
© Эко-Вектор, 2025

DOI: https://doi.org/10.17816/fm16234

Forensic identification of personality: skull as a key element of person identification (a case report)

Olga S. Lavrukova[1], Vyacheslav M. Antipov[2]

[1] Petrozavodsk State University, Petrozavodsk, Russia;
[2] Forensic Medical Expertise Bureau of the Republic of Karelia, Petrozavodsk, Russia

ABSTRACT

One of the most sophisticated types of examinations conducted in forensic practice is person identification. If genetic data are available for comparison, the identification of an unidentified cadaver is currently not challenging. The methods given in the report have shown their reliability and effectiveness for the identification of unidentified cadavers.

This case report describes a case of an extremely problematic identification of a deceased person. The medical and forensic department received fragments of an unknown cadaver found on the lake shore (skull with lower jaw, symphysis and proximal ends of the humerus and femur). Sex, age, and race were established during the examination, and the specific dental features promoted the reliable identification of the deceased person. The law enforcement investigation gave grounds to assume that the cadaver was the missing male K., a native of Kazakhstan, whose data coincided with the results of forensic medical examination. This was confirmed by the correlation analysis of craniometric landmarks at the lifetime picture and the skull picture by combining the images of the K.'s head and the skull of an unknown man.

Anatomical features of skull and teeth are significant in forensic identification; its scrupulous analysis contributes to the accuracy of the identification of missing persons. It is crucial to continue the development of technologies and methods of identification, which is especially relevant in the light of a special military operation, with a high demand for identification of deceased persons, including among civilians, yet the availability of genetic research is absent.

Keywords: unidentified corpse; person identification; skull; dental features; photographic matching; case report.

To cite this article:
Lavrukova OS, Antipov VM. Forensic identification of personality: skull as a key element of person identification (a case report). *Russian Journal of Forensic Medicine.* 2025;11(1):41–48. DOI: https://doi.org/10.17816/fm16234

Received: 13.12.2024 **Accepted:** 25.02.2025 **Published online:** 22.03.2025

ECO•VECTOR

Article can be used under the CC BY-NC-ND 4.0 International License
© Eco-Vector, 2025

DOI: https://doi.org/10.17816/fm16234

法医身份鉴定：头骨是人体鉴定的基本要素（实践案例）

Olga S. Lavrukova[1], Vyacheslav M. Antipov[2]

[1] Petrozavodsk State University, Petrozavodsk, Russia;
[2] Forensic Medical Expertise Bureau of the Republic of Karelia, Petrozavodsk, Russia

简介

司法鉴定机构法医部门进行的最复杂的研究之一是身份鉴定。目前，在具备可比较的遗传物质的情况下，无名尸体的身份鉴定工作没有太大的困难，文中给出的方法在无名尸体的身份鉴定中已显示出其可靠性和有效性。

文章介绍了极其复杂的死者身份鉴定案例。法医部门收到一份在湖边发现的一具无名尸体碎片（有下颌的颅骨、联合，以及股骨和股骨近端骨）。研究确定了性别、年龄和种族，确定的牙齿特征可以可靠地确定死者的身份。所采取的搜查行动措施有理由认为，无名尸体属于失踪的哈萨克斯坦公民K. 某，通过身份识别证实，其信息与法医研究的结果一致。期间，采用的方法是将公民K. 某的头部图像和身份不明男子的颅骨图像结合起来，对生前照片和颅骨照片上的识别点进行相关性分析。

颅骨和牙齿的解剖特征是法医鉴定中的一个重要因素，对它们进行彻底分析有助于提高失踪人员身份鉴定的准确性。不断发展识别技术和方法具有重要意义，鉴于当前的特别军事行动，在需要识别死者身份，包括平民身份识别，但无法进行基因检验时，这一点尤其重要。

关键词：无名尸体；身份识别；颅骨；牙齿特征；照片组合；实践案例；病例报告。

引用本文：
Lavrukova OS, Antipov VM. 法医身份鉴定：头骨是人体鉴定的基本要素（实践案例）. *Russian Journal of Forensic Medicine.* 2025;11(1):41–48. DOI: https://doi.org/10.17816/fm16234

收到：13.12.2024 **接受：**25.02.2025 **发布日期：**22.03.2025

ECO•VECTOR
Article can be used under the CC BY-NC-ND 4.0 International License
© Eco-Vector, 2025

АКТУАЛЬНОСТЬ

Случаи идентификации личности неопознанных трупов или его частей и костных фрагментов занимают одно из ведущих мест в деятельности судебно-медицинских учреждений. При идентификации личности нередко объектом исследований являются костные останки, расчленённые и обугленные трупы или их части, а также гнилостно-трансформированные и мумифицированные тела людей [1].

При наличии сравнительного генетического материала вопрос идентификации личности неопознанных трупов в настоящее время не вызывает больших трудностей. Другое дело, когда такой материал отсутствует. Тогда выбор метода идентификации и её достоверность полностью зависят от имеющихся прижизненно зафиксированных объективных данных на предполагаемого погибшего или без вести пропавшего человека [2]. В частности, прижизненные изображения внутренних структур, например каких-либо отделов головы или других участков тела, используют для сравнительного исследования с полученными рентгенограммами одноимённых отделов черепа или костей скелета в тех же масштабах и ракурсах. В большинстве случаев подобное сравнение даёт основание для категоричного положительного или категоричного отрицательного вывода, так как на снимках отображаются индивидуальные особенности структуры костной ткани. Ценную информацию для отождествления личности содержит описание стоматологического статуса, особенно снимки, в том числе отдельных зубов [3].

В повседневной практической работе в качестве сравнительного материала чаще всего выступают фотографии предположительного лица в двух-трёх ракурсах, в редких случаях на погибшего не имеется никакого сопоставимого ресурса. Подобный случай имел место и в нашей практике, когда на предполагаемого погибшего в нашем распоряжении была лишь небольшая фотография анфас.

ОПИСАНИЕ СЛУЧАЯ

Обстоятельства происшествия

В одном из районов Карелии на берегу озера обнаружен практически скелетированный труп человека. На мумифицированном кожном лоскуте в затылочной области головы сохранилось небольшое количество волос чёрного цвета, длиной до 15–20 см. Видимых повреждений трупа при осмотре на месте происшествия не обнаружено. Согласно заключению судебно-медицинского эксперта, труп принадлежал мужчине в возрасте 30–40 лет, ростом около 160 см. По одежде потерпевший опознан как гражданин К., уроженец Казахстана.

Результаты судебно-медицинского исследования

С целью идентификации личности в медико-криминалистическое отделение поступили фрагменты трупа: череп с нижней челюстью, симфиз и проксимальные концы плечевой и бедренной костей.

При исследовании установлено следующее: череп средних размеров (рис. 1), брахикранной формы (черепной указатель 87,5%); анатомо-морфологические и остеометрические показатели соответствуют мужскому полу; анатомо-морфологические особенности исследуемых костей соответствуют возрасту 30–39 лет. Возраст устанавливали с помощью методик В.Н. Звягина (1975) [4] и Acsady Nemeskeri в редакции T. Sjøvol (1975) [5], расовая принадлежность черепа — с использованием методики В.Н. Звягина (1981) [6]. По своей расовой принадлежности исследуемый череп относится к смешанной группе (среди внешне-опознавательных признаков черепа 8 вероятно европеоидных показателей, 12 вероятно монголоидных показателей, остальные показатели — неопределённые). При изучении зубов установлены лопатовидная форма резцов на верхней челюсти, скрученность и смещение второго верхнего резца внутрь (рис. 2). Кроме этого, обнаружены затёки эмали на первом и втором больших коренных зубах нижней челюсти (рис. 3).

В ходе дальнейшего исследования черепа выявлен ряд признаков, сформировавших облик неизвестного. В частности, форма и общие размеры черепа свидетельствуют об относительно широкой и высокой форме лица в анфас за счёт средневыступающих скуловых костей и развёрнутых углов нижней челюсти. Лоб высокий,

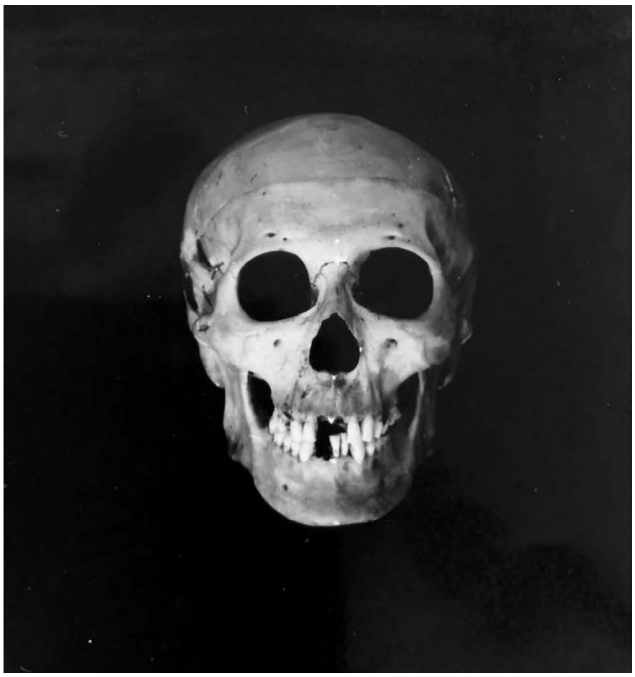

Рис. 1. Череп, представленный на исследование.
Fig. 1. Skull submitted for examination.

DOI: https://doi.org/10.17816/fm16234

Рис. 2. Лопатовидная форма резцов на верхней челюсти и скрученность верхнего второго резца внутрь.
Fig. 2. Spatulate shape of the upper incisors and inward twisting of the upper second incisor.

Рис. 3. Затёки эмали на первом и втором больших коренных зубах нижней челюсти (стрелки).
Fig. 3. Enamel leaks on the first and second molars of the lower jaw (indicated by arrows).

полого скошен кзади. Надбровные дуги короткие, наиболее выступают у глабеллы (участок лобной кости между бровями). При таком строении дуг брови должны быть короткими и могут производить впечатление приподнятых. Орбиты округлой формы, верхние и нижние края тонкие, слегка притупленные. Камеры глаз по форме приближаются к замкнутым. Слёзные ямки орбит вынесены вперёд, что ведёт к некоторому опусканию внутреннего угла глаза и, возможно, незначительному разращению верхнего века с образованием складки (монгольской). Левая орбита имеет бóльшую длину, а слёзная ямка и глазной бугорок у неё расположены чуть выше, чем у правой, что свидетельствует о горизонтальном разрезе глаз, при этом разрез левого глаза будет чуть выше правого. Скуловые кости плоские и относительно широкие, что приводит к некоторому уплощению лица. Кости носа длинные, уплощённые, корень носа слабо выражен, что свидетельствует о длинной уплощённой спинке носа. Грушевидное отверстие небольших размеров, левая его половина чуть больше правой, что позволяет говорить о небольших размерах и невысоких крыльях носа. Возможно, при жизни левое крыло носа неизвестного было чуть больших размеров. Альвеолярная часть верхней челюсти ортогнатна, с вертикально стоящими резцами, чуть перекрывающими резцы нижней челюсти, которые также стоят вертикально и образуют вместе с верхними ножницеобразный прикус. Зубы обеих челюстей относительно крупные с клиновидной формой коронок у резцов, белого цвета. Подбородок слегка выступает за пределы верхней челюсти, широкий. Углы верхней челюсти развёрнуты кнаружи, что в совокупности со скуловыми костями приближает нижнюю часть лица к овалу. Прикус, вертикальное расположение резцов, высота эмали на резцах верхней челюсти свидетельствуют о небольших размерах рта. Удлинённый нос указывает на то, что неизвестный имел и удлинённые ушные раковины. Судя по расположению сосцевидных отростков, ушные раковины были равномерно оттопыренными.

Оперативно-розыскные мероприятия

В ходе оперативно-розыскных мероприятий установлено, что труп, обнаруженный на берегу озера, может принадлежать гражданину К., 38 лет, ростом 160 см, уроженцу Казахстана, пропавшему в Республике Карелия в 1992 году.

Экспертам представлена только одна имеющаяся в распоряжении следственных органов фотография гражданина К., на которой в анфас изображён молодой мужчина с монголоидным типом лица. Форма лица округлая. Волосы густые, чёрного цвета, длинные, закрывают лоб и ушные раковины. Брови короткие, средней густоты, приподняты. Разрез глаз горизонтальный. Левая линия разреза чуть выше правой. Скулы широкие, на коже левой половины лица в скуловой области имеется опухолевидное образование небольших размеров. Спинка носа уплощена. Крылья носа небольших размеров, левое крыло чуть больше правого. Линия рта прямая, рот небольших размеров. Носогубная складка едва заметна. Подбородок широкий, округлых очертаний.

Сопоставляя данные судебно-медицинских исследований с фотографией гражданина К., существенных различий не установлено. Совпадение половой, расовой принадлежности, возраста, роста, внешности по словесному портрету черепа позволяет говорить о том, что исследуемый череп мог принадлежать гражданину К. Для подтверждения этого проведено отождествление личности методом корреляционного анализа опознавательных точек на прижизненной фотографии и фотографии черепа путём совмещения изображений головы гражданина К. и черепа неизвестного мужчины.

Отождествление личности методом корреляционного анализа опознавательных точек

Прижизненная фотография идентифицируемого лица и фотографии черепа на одномасштабных одноракурсных фотоизображениях размечены по опознавательным точкам (рис. 4, 5). Координаты этих точек установлены путём измерения расстояния от них до левого (ось Y) и нижнего (ось X) края обоих снимков. Полученные координаты подвергнуты математико-статистической обработке с использованием программы Statistica 8.0 (StatSoft, США). Результат корреляционного анализа признан положительным.

Идентификацию личности по черепу проводили с использованием программы TADD SM версии 5.0, разработанной Российским центром судебно-медицинской экспертизы Минздрава России. Фотоснимок с изображением головы гражданина К. просматривали на сканере Mustek Bear Paw 2448TA Plus (Mustek System Inc., Тайвань), после кадрирования в программе Photoshop CS2 (Adobe Systems Inc., США) изображение выводили на экран монитора в окне программы TADD SM с последующей разметкой по анатомо-топографическим точкам и контурам, имеющим значение для идентификации: контуры свода головы, крыльев носа, точки углов глаз и т. д. На черепе разметили соответствующие константные точки, имеющие значение для идентификации.

Череп установили на штатив с вращающейся головкой, позволяющей плавно изменять угол поворота и наклона черепа относительно видеокамеры и фиксировать

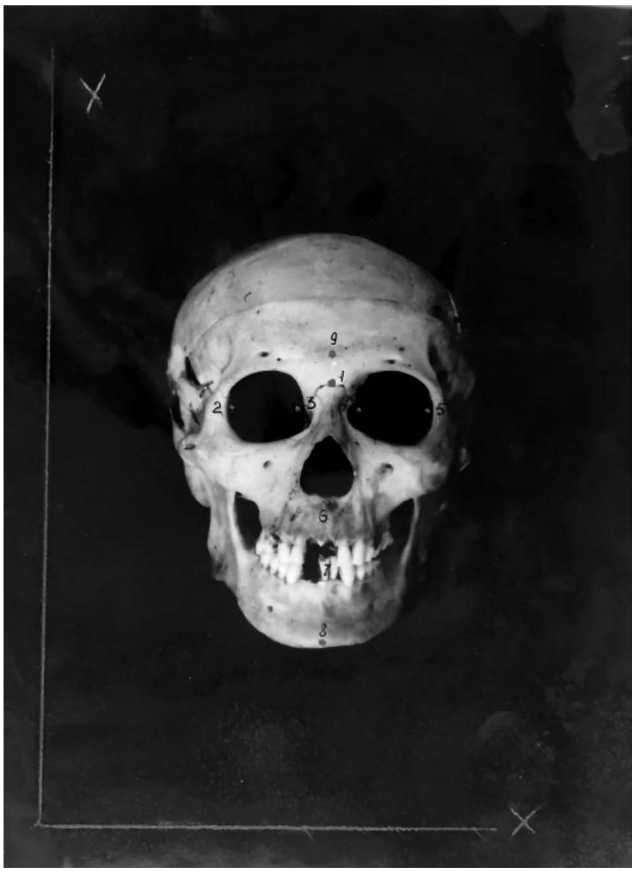

Рис. 5. Разметка опознавательных точек на фотографии черепа неизвестного человека.
Fig. 5. Marking of identification points on a photograph of an unknown person's skull.

Рис. 4. Разметка опознавательных точек на фотографии гражданина К.
Fig. 4. Marking of identification points on the photograph of citizen K.

Рис. 6. Совмещённые изображения головы гражданина К. и черепа неизвестного мужчины.
Fig.6. Combined images of the head of citizen K. and the skull of an unknown man.

DOI: https://doi.org/10.17816/fm16234

его в заданном положении. Изображение черепа вводили в программу с помощью видеокамеры Panasonic NV-GS60 (Panasonic Corporation, Япония) в ракурсе, наиболее близком к ракурсу изображения головы на фотоснимке, при этом череп на штативе устанавливали так, чтобы на экране монитора изображение черепа проецировалось с максимальным соответствием размеру и ракурсу изображения головы на фотоснимке. При изучении совмещённых на экране монитора изображений головы гражданина К. и черепа неизвестного мужчины (рис. 6) выявлены совпадения по следующим параметрам: расположение одноимённых константных точек изображений головы и черепа; конгруэнтность (соответствие) формы контуров изображений головы и черепа с учётом проекционных соотношений; соответствие толщины (расстояния) между контурами головы и черепа усреднённым данным о толщине мягких тканей.

Заключение эксперта

Таким образом, несмотря на возможность экспертной ошибки при фотосовмещении черепа лишь с одной фотографией анфас, на основании совпадений пола, расы, возраста, роста, цвета и длины волос, признаков словесных портретов черепа неизвестного лица и гражданина К., положительных результатов идентификации личности методами корреляционного анализа и фотосовмещения, а также с учётом материалов дела (совпадение предметов одежды на трупе с предметами одежды, в которые одет гражданин К. в момент своего исчезновения) мы сочли возможным в данном конкретном случае дать категорическое заключение о том, что череп неизвестного мужчины, обнаруженного в озере, принадлежит гражданину К.

ОБСУЖДЕНИЕ

Анатомические характеристики, включая структуру черепа и особенности зубов, играют ключевую роль в процессе судебно-медицинской идентификации личности. Исследование черепа может дать ценную информацию о возрасте, гендерной и расовой принадлежности человека, что крайне важно для правильного опознания неизвестного трупа [7].

Череп как основной элемент для идентификации личности представляет собой сложную анатомическую структуру, где его форма и размеры могут указать на пол и расу. В описанном нами случае череп имел брахикранную форму, что является одним из важнейших факторов для определения расы. Подходы, разработанные, например, В.Н. Звягиным [6, 8], позволяют классифицировать черепа по расовым и половым признакам, что помогает экспертам в установлении соответствий между найденным черепом и пропавшим лицом. Зубы также служат надёжным источником информации для идентификации личности [9]: их форма, расположение, особенности и наличие патологий дают дополнительные сведения о жизни человека (например, о наследственности и образе жизни) [10–14], они могут быть сопоставлены с медицинской историей и другими сведениями о предполагаемой личности, что также способствует процессу идентификации.

Важно учитывать, что анализ анатомических признаков должен быть комплексным [15]: так, совпадения по размерам и форме черепа, особенностям зубов и зубных рядов могут значительно повысить степень достоверности в идентификации личности [16]. Современные технологии, такие как корреляционный анализ опознавательных точек, позволяют более точно и надёжно проводить такие сопоставления.

Общее анатомо-морфологическое состояние черепных и зубных структур является индикатором индивидуальных генетических и эколого-биологических факторов, которые формируются на протяжении жизни [17, 18], в связи с чем исследования, основанные на данных анатомических признаках, не только помогают идентифицировать личность, но и открывают новые горизонты для изучения популяционной динамики и миграционных процессов.

ЗАКЛЮЧЕНИЕ

Анатомические характеристики черепа и зубов являются значимым элементом в судебно-медицинской идентификации, и их тщательный анализ способствует повышению точности установления личностей людей, пропавших без вести. Важно продолжать развитие технологий и методов идентификации, особенно актуальных в свете текущих событий, связанных со специальной военной операцией, когда в отсутствие условий для генетического исследования возникает необходимость в опознании личности погибших людей, в том числе среди мирного населения.

ДОПОЛНИТЕЛЬНАЯ ИНФОРМАЦИЯ

Вклад авторов. В.М. Антипов — корреляционный анализ для отождествления личности, написание и редактирование рукописи; О.С. Лаврукова — сбор и анализ литературных данных, написание и редактирование рукописи. Все авторы одобрили рукопись (версию для публикации), а также согласились нести ответственность за все аспекты работы, гарантируя надлежащее рассмотрение и решение вопросов, связанных с точностью и добросовестностью любой её части.

Благодарности. Авторы выражают благодарность коллективу медико-криминалистического отделения ГБУЗ Республики Карелия «Бюро судебно-медицинской экспертизы» за предоставленную помощь и поддержку в процессе выполнения данной работы.

Этическая экспертиза. Неприменимо.

Согласие на публикацию. Авторы не получили письменное информированное добровольное согласие на публикацию данных в журнале «Судебная медицина» в связи с отсутствием возможности найти законных представителей. Поиск законных представителей (обращения в местные органы ЗАГС и в правоохранительные органы) результатов не дал.

Источники финансирования. Отсутствуют.

Раскрытие интересов. Авторы заявляют об отсутствии отношений, деятельности и интересов за последние три года, связанных с третьими лицами (коммерческими и некоммерческими), интересы которых могут быть затронуты содержанием статьи.

Оригинальность. При создании настоящей работы авторы не использовали ранее опубликованные сведения (текст, иллюстрации, данные).

Доступ к данным. Редакционная политика в отношении совместного использования данных к настоящей работе не применима.

Генеративный искусственный интеллект. При создании настоящей статьи технологии генеративного искусственного интеллекта не использовали.
Рассмотрение и рецензирование. Настоящая работа подана в журнал в инициативном порядке и рассмотрена по обычной процедуре. В рецензировании участвовали два внешних рецензента, член редакционной коллегии и научный редактор издания.

ADDITIONAL INFORMATION

Authors' contributions. V.M. Antipov: correlation analysis for identification of the individual, writing and editing of the manuscript; O.S. Lavrukova: collection and analysis of literary data, writing and editing of the manuscript. Thereby, all authors provided approval of the version to be published and agree to be accountable for all aspects of the work in ensuring that questions related to the accuracy or integrity of any part of the work are appropriately investigated and resolved.
Acknowledgments. The authors express their gratitude to the staff of the forensic medical department of the State Budgetary Healthcare Institution of the Republic of Karelia "Bureau of Forensic Medical Examination" for the assistance and support provided in the process of completing this work.
Ethics approval. Not applicable.
Consent for publication. The authors did not receive written informed voluntary consent for publication of data in Russian Journal of Forensic Medicine due to the lack of possibility to find legal representatives. The search for legal representatives (appeals to local civil registry offices and law enforcement agencies) did not yield any results.
Funding sources. No funding.
Disclosure of interests. The authors have no relationships, activities or interests for the last three years related with for-profit or not-for-profit third parties whose interests may be affected by the content of the article.
Statement of originality. When creating this work, the authors did not use previously published information (text, illustrations, data).
Data availability statement. The editorial policy on data sharing does not apply to this work.
Generative AI. Generative AI technologies were not used for this article creation.
Provenance and peer-review. This article was submitted to the Journal on an unsolicited basis and reviewed according to the usual procedure. Two external reviewers, a member of the editorial board, and the scientific editor of the Journal were involved in the review process.

СПИСОК ЛИТЕРАТУРЫ | REFERENCES

1. Christensen AM, Passalacqua NV, Bartelink EJ. *Forensic anthropology: Current methods and practice.* 1st ed. San Diego, California: Academic Press; 2014.
2. Zolotenkov DD, Trufanov MI, Solodovnikov VI. Individual age determination based on computed tomography knee analysis using artificial neural networks and computer vision: Preliminary results. *Russian Journal of Forensic Medicine.* 2023;9(4):403–412. doi: 10.17816/fm11915 EDN: RZEEGC
3. Schotsmans EM, Márquez-Grant N, Forbes SL. *Taphonomy of human remains: Forensic analysis of the dead and the depositional environment.* 1st ed. Oxford: Wiley-Blackwell; 2017.
4. Zvyagin VN. *On determining the age of an adult from the sutures of the skull vault:* Methodological recommendations. Moscow; 1975. 19 p. (In Russ.) EDN: XXOAFT
5. Sjøvol T. Tables o the combined method for determination of age at death given by Nemeskeri, Harsanyi and Acsadi. *Anthropol Közl.* 1975;19:9–22.
6. Zvyagin VN. *Forensic skull identification* [dissertation abstract]. Moscow; 1981. 29 p. (In Russ.) EDN: XWGSDH
7. Antipov VV, Antipova SI. Ethnic aspects and cross-disciplinary problems of medicine. Part 2. Cross-disciplinary ethnic problems of medicine. *Medical news.* 2016;(9):21–28. EDN: WMGTZZ
8. Zvyagin VN. The technique of cranioscopic diagnostics of human sex. *Forensic medical expertise.* 1983;26(3):15–17. EDN: YCZTDV
9. Popov EN, Losev FA, Kosenko YuV, et al. Evidence importance of forensic dental research in the identification of the person. *Zagal'na patologiya ta patologichna fiziologiya.* 2014;9(3):16–19. EDN: UDUWVN
10. Barinov EKh, Manin AI, Romodanovsky PO, Maltsev AE. Anatomical features of teeth and their use in identification of individuals. *Medical newsletter of Vyatka.* 2019;(2):27–30. (In Russ.) EDN: SREDTQ
11. Musabekova SA. Identification of human's teeth in forensic practice. *Medicine and ecology.* 2017;(1):119–122. EDN: DAQLHT
12. Manin AI, Barinov EKh, Romodanovskii PO. Identification of an individual by dental abrasion. *Russian Journal of Forensic Medicine.* 2019;5(S1):174. (In Russ.) EDN: JZKTXK
13. Romodanovskii PO, Barinov EKh, Bisharyan MS, et al. Use of anatomic signs of teeth in personal identification. *Bulletin of forensic medicine.* 2012;1(3):29–32. EDN: PWZPCP
14. Masterova IV, Gabrielyan IK, Khvan VI. The ethnic factor in dentistry as a component of personalized medicine. *Stomatologiya.* 2019;98(5):108–112. doi: 10.17116/stomat201998051108 EDN: BLMJUH
15. Pashkova VI, Reznikov BD. *Forensic identification from bone remains.* Saratov: Izdatel'stvo Saratovskogo universiteta; 1978. 320 p. (In Russ.)
16. Pyatkevich MM. *Quantitative expression of some morphological relationships between the human head and skull at comparison of their photographs (Materials for forensic identification of personality by skull)* [dissertation abstract]. Moscow; 1974. (In Russ.)
17. Antipov VV, Antipova SI. Ethnic aspects and interdisciplinary problems medicine. Part 1. Ethnic health issues. *Medical news.* 2016;(7):40–48. EDN: WIMNGX
18. Darenskaya MA. Thnic and regional aspects of the human pathology processes. *Bulletin of Eastern-Siberian scientific center.* 2012;(2-2):152–159. EDN: PCQIYT

ОБ АВТОРАХ

*** Лаврукова Ольга Сергеевна,** д-р мед. наук, доцент;
адрес: Россия, 185910, Республика Карелия, Петрозаводск, пр-кт Ленина, д. 33;
ORCID: 0000-0003-0620-9406;
eLibrary SPIN: 6395-8638;
e-mail: olgalavrukova@yandex.ru

Антипов Вячеслав Михайлович;
ORCID: 0000-0001-6683-8701;
eLibrary SPIN: 8595-7589;
e-mail: antipov528964@mail.ru

AUTHORS' INFO

*** Olga S. Lavrukova,** MD, Dr. Sci. (Medicine), Assistant Professor;
address: 33 Lenin ave, Petrozavodsk, Republic of Karelia, Russia, 185910;
ORCID: 0000-0003-0620-9406;
eLibrary SPIN: 6395-8638;
e-mail: olgalavrukova@yandex.ru

Vyacheslav M. Antipov;
ORCID: 0000-0001-6683-8701;
eLibrary SPIN: 8595-7589;
e-mail: antipov528964@mail.ru

* Автор, ответственный за переписку / Corresponding author