DOI: https://doi.org/10.17816/fm15397

# Судебно-медицинская характеристика внезапной смерти лиц молодого возраста с дисплазией соединительной ткани по данным Бюро судебно-медицинской экспертизы Департамента здравоохранения г. Москвы

Е.Х. Баринов[1, 2], С.В. Шигеев[3], М.А. Кислов[4], И.В. Глоба[5], П.С. Веленко[5], О.Л. Романова[2, 6], А.А. Бычков[3, 5], Е.А. Гриценко[5], С.В. Груховский[3], Е.М. Новиков[7]

[1] Российский университет медицины, Москва, Россия;
[2] Российский университет дружбы народов имени Патриса Лумумбы, Москва, Россия;
[3] Бюро судебно-медицинской экспертизы, Москва, Россия;
[4] Российский национальный исследовательский медицинский университет имени Н.И. Пирогова, Москва, Россия;
[5] Первый Московский государственный медицинский университет имени И.М. Сеченова (Сеченовский Университет), Москва, Россия;
[6] Научно-исследовательский институт морфологии человека имени А.П. Авцына ФГБНУ «Российский научный центр хирургии имени академика Б.В. Петровского», Москва, Россия;
[7] Мединцентр — Филиал ФГУП «Главное производственно-коммерческое управление по обслуживанию дипломатического корпуса при МИД РФ», Москва, Россия

АННОТАЦИЯ

**Обоснование.** Внезапная смерть является актуальной проблемой современного здравоохранения, занимая лидирующие позиции по распространению в Российской Федерации. Широкий спектр её причин, скудность данных обусловливают сложность диагностики и трактовки патологических изменений при вскрытии.

**Цель исследования** — дать судебно-медицинскую характеристику случаев внезапной смерти лиц молодого возраста с дисплазией соединительной ткани на основе данных судебно-медицинских вскрытий, проведённых на базе Бюро судебно-медицинской экспертизы Департамента здравоохранения города Москвы.

**Материалы и методы.** Произведено выборочное исследование 48 случаев внезапной смерти лиц молодого возраста в возрасте от 18 до 44 лет на базе Бюро судебно-медицинской экспертизы Департамента здравоохранения города Москвы за 2011–2016 годы. Подробно изучали протоколы осмотра трупа на месте происшествия, медицинскую документацию; выполняли расширенное описание при наружном и внутреннем исследовании трупа; производили изъятие материала для гистологического и иммуногистохимического исследований.

**Результаты.** Основной причиной внезапной смерти лиц молодого возраста была патология сердечно-сосудистой системы. В ряде случаев смерти установлен астенический тип конституции со следующими признаками: высокий рост, удлинённая грудная клетка с острым эпигастральным углом, слабовыраженная подкожная жировая клетчатка, вес меньше возрастной нормы, узкие плечи. Выявлены патологические изменения со стороны грудины, позвоночника, конечностей, стоматологического статуса и внутренних органов, которые соответствовали стигмам дисплазии соединительной ткани. Отмечена корреляция между фактом внезапной смерти лица молодого возраста и астенической скелетопатией на фоне воздействия экстремальных факторов (физическая нагрузка, психоэмоциональный стресс и перенесённые инфекционные заболевания). В большинстве случаев внезапной смерти лиц молодого возраста были диагностированы патологические изменения сосудов.

**Заключение.** Требуется разработка современного комплексного научно-методического подхода для оценки патоморфологических изменений при внезапной смерти лиц молодого возраста.

**Ключевые слова:** внезапная смерть; лица молодого возраста; заболевания сердечно-сосудистой системы; дисплазия соединительной ткани.

**Как цитировать:**
Баринов Е.Х., Шигеев С.В., Кислов М.А., Глоба И.В., Веленко П.С., Романова О.Л., Бычков А.А., Гриценко Е.А., Груховский С.В., Новиков Е.М. Судебно-медицинская характеристика внезапной смерти лиц молодого возраста с дисплазией соединительной ткани по данным Бюро судебно-медицинской экспертизы Департамента здравоохранения г. Москвы // *Судебная медицина.* 2024. Т. 10, № 2. С. 201–209. DOI: https://doi.org/10.17816/fm15397

**Рукопись получена:** 02.10.2023 **Рукопись одобрена:** 22.01.2024 **Опубликована online:** 24.05.2024

ЭКО • ВЕКТОР

Все права защищены
© Эко-Вектор, 2024

DOI: https://doi.org/10.17816/fm15397

# Forensic medical characterization of sudden death in young people with connective tissue dysplasia according to the data of the Bureau of Medical Examinations of Moscow City

Evgeny Kh. Barinov[1, 2], Sergey V. Shigeev[3], Maksim A. Kislov[4], Irina V. Globa[5], Pavel S. Velenko[5], Olga L. Romanova[2, 6], Alexey A. Bychkov[3, 5], Elizaveta A. Gritsenko[5], Sergey V. Gruhovskiy[3], Egor M. Novikov[7]

[1] Russian University of Medicine, Moscow, Russia;
[2] Peoples' Friendship University of Russia, Moscow, Russia;
[3] Bureau of Forensic Medical Expertise, Moscow, Russia;
[4] The Russian National Research Medical University named after N.I. Pirogov, Moscow, Russia;
[5] The First Sechenov Moscow State Medical University (Sechenov University), Moscow, Russia;
[6] Avtsyn Research Institute of Human Morphology of Federal state budgetary scientific institution "Petrovsky National Research Centre of Surgery", Moscow, Russia;
[7] Medincenter — branch Main Administration for Service to the Diplomatic Corps, Moscow, Russia

ABSTRACT

***BACKGROUND:*** Sudden death is an urgent problem of modern public healthcare, with prevalence in the Russian Federation. The wide range of causes and data scarcity led to the complexity of diagnosis and interpretation of pathologic changes at autopsy. This study presents an epidemiologic analysis of the causes of sudden death in a young population.

***AIM:*** To provide a forensic medical description of cases of sudden death of young people with connective tissue dysplasia using data from forensic autopsies conducted at the Bureau of Medical Examinations of the Moscow City Health Department.

***MATERIALS AND METHODS:*** A sample study of 48 corpses of young people aged 18–44 years who died suddenly, was performed based on data from the Forensic Medical Examination Bureau of the Moscow Department of Health. The protocols for examining the corpse at the scene of the incident, medical records were analyzed comprehensively. An extended description of the external and internal examinations of corpses was performed, and materials for histological, histochemical, and immunohistochemical studies were collected.

***RESULTS:*** Cardiovascular pathologies were the main cause of sudden death in young people. In some cases, an asthenic type was established with the following signs: high stature, elongated chest with an acute epigastric angle, poorly defined subcutaneous fatty tissue, weight less than the age norm, and narrow shoulders. Pathological changes were identified in the sternum, spine, limbs, dental status, and internal organs, which corresponded to connective tissue dysplasia. A correlation was noted between sudden death in young people and asthenic skeletopathy with exposure to extreme factors such as physical stress, psychoemotional stress, and previous infectious diseases. In most cases of sudden death, pathological changes in blood vessels were diagnosed in young people.

***CONCLUSION:*** The development of a modern comprehensive scientific and methodological approach is necessary to assess pathomorphological changes in young people who died suddenly.

**Keywords:** sudden death; young people; cardiovascular diseases; connective tissue dysplasia.

**To cite this article:**
Barinov EKh, Shigeev SV, Kislov MA, Globa IV, Romanova OL, Bychkov AA, Gritsenko EA, Gruhovskiy SV, Velenko PS, Novikov EM. Forensic medical characterization of sudden death in young people with connective tissue dysplasia according to the data of the Bureau of Medical Examinations of Moscow City. *Russian Journal of Forensic Medicine.* 2024;10(2):201–209. DOI: https://doi.org/10.17816/fm15397

**Received:** 02.10.2023 **Accepted:** 22.01.2024 **Published online:** 24.05.2024

ECO•VECTOR

All rights reserved
© Eco-Vector, 2024

DOI: https://doi.org/10.17816/fm15397

# 根据莫斯科市卫生局法医鉴定局的数据，患有结缔组织发育不良症的青壮年猝死的法医特征

Evgeny Kh. Barinov[1, 2], Sergey V. Shigeev[3], Maksim A. Kislov[4], Irina V. Globa[5], Pavel S. Velenko[5], Olga L. Romanova[2, 6], Alexey A. Bychkov[3, 5], Elizaveta A. Gritsenko[5], Sergey V. Gruhovskiy[3], Egor M. Novikov[7]

[1] Russian University of Medicine, Moscow, Russia;
[2] Peoples' Friendship University of Russia, Moscow, Russia;
[3] Bureau of Forensic Medical Expertise, Moscow, Russia;
[4] The Russian National Research Medical University named after N.I. Pirogov, Moscow, Russia;
[5] The First Sechenov Moscow State Medical University (Sechenov University), Moscow, Russia;
[6] Avtsyn Research Institute of Human Morphology of Federal state budgetary scientific institution "Petrovsky National Research Centre of Surgery", Moscow, Russia;
[7] Medincenter — branch Main Administration for Service to the Diplomatic Corps, Moscow, Russia

摘要

**论证。**猝死是现代公共医疗保健的一个紧迫问题，在俄罗斯联邦的发病率中处于领先地位。由于猝死的原因繁多且数据匮乏，因此尸检时很难诊断和解释病理变化。

研究目的是根据莫斯科市卫生局法医鉴定局的法医尸检数据，对患有结缔组织发育不良症的青壮年猝死病例进行法医鉴定。

**材料和方法。**在莫斯科市卫生局法医鉴定局的基础上，对 2011-2016 年对 48 例 18 至 44 岁年轻人猝死病例进行了抽样调查。详细研究了事故现场的尸体检查报告和医疗文件；对尸体的外部和内部检查进行了详细描述；提取了用于组织学和免疫组化研究的材料。

**结果。**年轻人猝死的主要原因是心血管系统病变。在一些死亡病例中，发现了具有以下特征的虚弱型体质：身材高大、胸部细长、上腹角锐利、皮下脂肪组织薄弱、体重低于正常年龄、肩部狭窄。胸骨、脊柱、四肢、牙齿状况和内脏器官均出现病理变化，符合结缔组织发育不良的特征。我们注意到，年轻人猝死与在极端因素（体力负荷、心理情绪压力和传染病）背景下出现的骨骼萎缩病之间存在相关性。在大多数年轻人猝死病例中，都诊断出了病理性血管病变。

**结论。**需要开发一种现代综合科学方法，用于评估青壮年猝死的病理形态学变化。

**关键词：**猝死；青壮年；心血管疾病；结缔组织发育不良。

**引用本文：**
Barinov EKh, Shigeev SV, Kislov MA, Globa IV, Romanova OL, Bychkov AA, Gritsenko EA, Gruhovskiy SV, Velenko PS, Novikov EM. 根据莫斯科市卫生局法医鉴定局的数据，患有结缔组织发育不良症的青壮年猝死的法医特征. *Russian Journal of Forensic Medicine.* 2024;10(2):201–209. DOI: https://doi.org/10.17816/fm15397

**收到：**02.10.2023 **接受：**22.01.2024 **发布日期：**24.05.2024

ECO•VECTOR
All rights reserved
© Eco-Vector, 2024

## ОБОСНОВАНИЕ

Внезапная смерть является актуальной проблемой судебной медицины [1]. Во многих случаях умирают люди трудоспособного возраста на фоне полного здоровья. В такой ситуации судебно-медицинская экспертиза прежде всего должна исключить насильственный характер смерти и установить причину её наступления.

Патология сердечно-сосудистой системы в структуре внезапной смерти занимает ведущие позиции, составляя 48% среди всех причин смерти. Федеральная служба государственной статистики России свидетельствует, что за последнее время увеличилось число случаев внезапной смерти среди лиц молодого возраста (согласно критериям Всемирной организации здравоохранения от 2019 года, молодой возраст —18–44 года) [2]. Наряду с сердцем основные изменения обнаруживаются в сосудах.

В медицинской литературе используются такие трактовки внезапной смерти, как скоропостижная, мгновенная, молниеносная, моментальная, что отражает временной интервал наступления летального исхода от момента появления первых жизнеугрожающих признаков [3, 4]. Временной интервал наступления внезапной смерти имеет, по разным литературным источникам, значительный разброс — от нескольких секунд до 24 часов [5, 6].

Внезапная смерть лиц молодого возраста имеет высокую медицинскую и социальную значимость в связи с утратой трудоспособного населения, влекущей за собой экономические потери, в том числе риск генетической предрасположенности у близких родственников внезапно умерших, что обусловливает необходимость получения объективных данных об эпидемиологии данного состояния и разработки соответствующих диагностических критериев.

**Цель исследования** — дать судебно-медицинскую характеристику случаев внезапной смерти лиц молодого возраста с дисплазией соединительной ткани на основе данных судебно-медицинских вскрытий, проведённых на базе бюро судебно-медицинской экспертизы Департамента здравоохранения города Москвы (бюро СМЭ ДЗМ).

## МАТЕРИАЛЫ И МЕТОДЫ

На базе бюро СМЭ ДЗМ за период 2011–2016 годов произведено выборочное исследование 48 случаев внезапной смерти лиц молодого возраста в возрасте от 18 до 44 лет. Количество мужчин — 37 (77,08%), женщин — 11 (22,92%); средний возраст мужчин составил 25,19±0,79 года, женщин — 28,09±1,79 года.

Критериями группового отбора случаев внезапной смерти были внезапность наступления смерти, отсутствие каких-либо данных о наличии заболеваний на момент наступления смерти и отсутствие травматических повреждений, указывающих на насильственный характер смерти.

Подробно изучали протоколы осмотра трупа на месте происшествия, прижизненные медицинские документы умерших лиц; выполнено расширенное описание при наружном и внутреннем исследовании трупа для уточнения причины смерти; получены фрагменты материала для гистологического и иммуногистохимического исследований.

Статистически значимых различий по возрасту между мужчинами и женщинами не выявлено ($p$ >0,05). Объём исследуемой выборки определён по методике К.А. Отдельновой с уровнем точности, обозначенным как «ориентировочное знакомство», и уровнем значимости $p$ <0,05, что соответствует объёму выборки не менее 44 случаев.

## РЕЗУЛЬТАТЫ

### Основные результаты исследования

При анализе протоколов осмотра трупа на месте происшествия, принимая во внимание имеющиеся медицинские документы, установлено, что наступлению смерти предшествовали следующие обстоятельства: физическая нагрузка, психоэмоциональный стресс, перенесённые инфекционные заболевания, алкогольная интоксикация и проч. (рис. 1).

В случаях внезапной смерти лиц молодого возраста, произошедшей на фоне физических нагрузок, смерть наступала на занятиях физкультурой в школе и иных учебных заведениях (4 случая; 8,33%), на тренировках различной интенсивности (11; 22,93%), в ходе спортивных мероприятий (1; 2,08%), в посттренировочном периоде (16; 33,33%), при физической подготовке военнослужащих (1; 2,08%), физической активности в быту (14; 29,17%) и занятиях любительским спортом (1; 2,08%) (рис. 2).

В 36 (75%) случаях внезапной смерти лиц молодого возраста органами следствия были предоставлены различные медицинские документы, заведённые при жизни. Часто для этого требовалось письменное обращение в следственные органы с просьбой предоставить медицинские документы умершего. При их изучении установлено, что клинические диагнозы, указывающие на наличие патологии сердечно-сосудистой системы, отсутствовали практически во всех случаях, тем не менее описаны клинические признаки, указывающие на сердечно-сосудистые заболевания.

### Данные наружного и внутреннего исследования

На основании анализа результатов судебно-медицинских вскрытий у умерших выявлены:

1) высокий рост: у мужчин показатель длины тела составил 183–188 см (среднее значение 185,62±0,28 см, медиана 186 см, 25–75% процентиль 184–187 см), у женщин — 173–180 см (среднее значение 175,27±0, 74 см, медиана 176 см, 25–75% процентиль 173–176,5 см);

2) снижение веса и индекса массы тела (37 наблюдений; 77,08%): среднее значение индекса массы тела у мужчин составило 17,62±0,24 кг/м$^2$ (медиана 17,6 кг/м$^2$, 25–75% процентиль 16,3–19,1 кг/м$^2$); у женщин — 16,22±0,15 кг/м$^2$ (медиана 16,3 кг/м$^2$, 25–75% процентиль 15,8–16,65 кг/м$^2$);

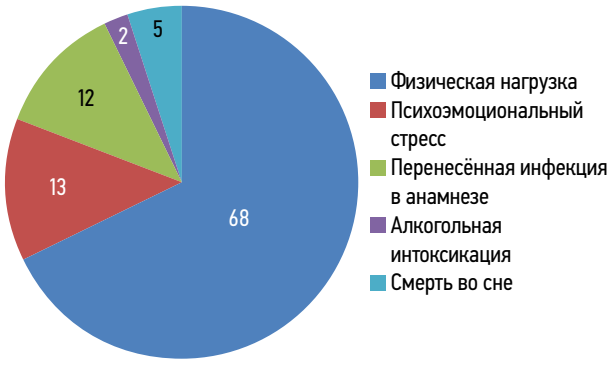


**Рис. 1.** Факторы, обусловившие внезапную смерть у лиц молодого возраста, %.
**Fig. 1.** Distribution of cases by type of factors that caused sudden death in young people (%).

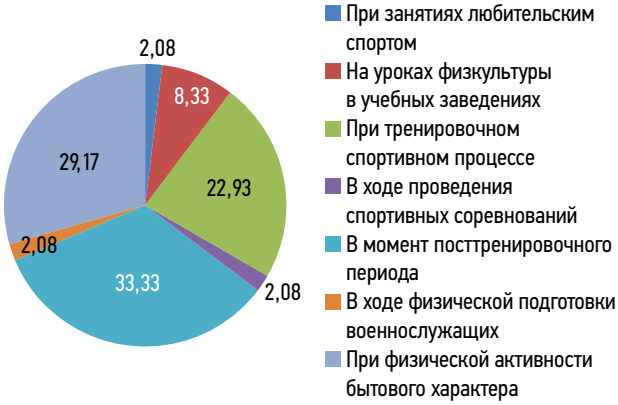


**Рис. 2.** Обстоятельства, предшествовавшие наступлению смерти, %.
**Fig. 2.** Distribution of cases by circumstances preceding death (%).

3) узкая, уплощённая форма грудной клетки (46; 95,83%): наблюдалось увеличение межрёберных промежутков, заострение эпигастрального угла;

4) узкие плечи (46; 95,83%);

5) слабовыраженная подкожно-жировая клетчатка (толщина на животе от 0,3 до 1,0 см);

6) слабое развитие мышечной ткани (18; 37,5%).

При антропометрическом и судебно-медицинском исследовании в 97,4% случаев отмечен астенический тип конституции. Выявлены следующие признаки патологий костей скелета:

1) воронкообразная и килевидная деформация грудины (19; 39,58%):

- воронкообразная деформация (грудина в области тела и мечевидного отростка имеет различную степень углубления);
- килевидная деформация (грудина представлена в форме лодочного киля);

2) искривление позвоночника в виде сколиозов, патологических лордозов и сочетанных форм (30; 62,5%);

3) деформация нижних конечностей (27; 56,25%) в различных вариантах:

- О-образное и Х-образное искривление голеней (*n*=9);
- вальгусная деформация стопы (*n*=12);
- продольное, поперечное и сочетанное плоскостопие (*n*=4);
- выступание второго пальца стопы над первым (*n*=1);
- сандалевидная щель (*n*=1);

4) деформация верхних конечностей (36; 75%):

- арахнодактилия (длинные, тонкие пальцы) (*n*=14);
- увеличение длины рук (*n*=22);

5) наличие тонкой прозрачной кожи с келоидными рубцами и стриями (20; 41,67%);

6) изменение стоматологического статуса (12; 25%): диастема, неправильный рост зубов в виде их скученности, готическое нёбо.

Анализ патологий костей скелета позволил выделить следующие группы изменений: изменения строения грудины (1-я группа), позвоночника (2-я группа), конечностей (3-я и 4-я группы) и стоматологического статуса (5-я группа) (рис. 3).

При анализе результатов вскрытия установлено, что изменения со стороны сердца и сосудов у лиц молодого возраста были наиболее выражены. Отклонения от нормальных значений со стороны сердца отмечены в 95,83% (*n*=46) случаев (рис. 4). Патологии со стороны сердца включали:

1) изменение положения: полный или частичный перекрут сердца по осевой линии из-за деформации грудины и позвоночника установлен в одном экспертном наблюдении (2,08%);

2) изменение формы сердца: при деформации грудины и позвоночника в 68,75% наблюдений выявлялось «капельное сердце», ориентированное вдоль

**Рис. 3.** Признаки скелетопатии, выявленные при анализе экспертных случаев смерти лиц молодого возраста (*n*=48).
**Fig. 3.** Signs of skeletopathy detected during the analysis of expert cases of deaths of young age persons (in % of the total number of those studied, *n*=48).

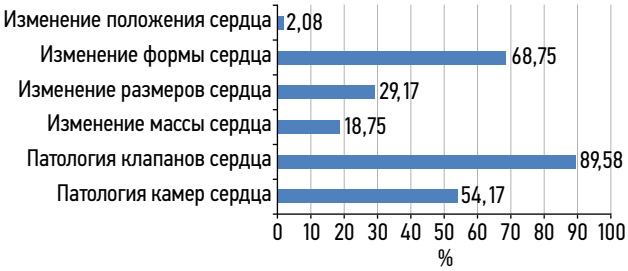


**Рис. 4.** Анатомо-топографические характеристики сердца у лиц молодого возраста, умерших внезапно.
**Fig. 4.** Anatomo-topographical characteristics of the heart in young adults who died suddenly.

позвоночного столба (вертикальные размеры сердца преобладали над поперечными);

3) изменение размеров и массы сердца (23; 47,92%): выявлено 9 случаев со снижением массы сердца (6 мужчин, 3 женщины) и 14 случаев (9 мужчин и 5 женщин) с уменьшением размеров сердца. Масса сердца у мужчин колебалась в пределах 285–318 г, у женщин — 206–243 г (референсные значения размеров сердца в сравнении с полученными данными при анализе случаев внезапной смерти лиц молодого возраста представлены в табл. 1);

4) патология клапанного аппарата сердца: выявлялись патологические изменения со стороны митрального (43; 89,58%), трикуспидального (8,33%, *n*=4) и аортального (1; 2,08%) клапана. Створки клапанов были бледно-серого цвета, выбухали. Фиброзный треугольник между аортой и предсердно-желудочковыми отверстиями был расширен, увеличено фиброзное кольцо между предсердиями и желудочками. Максимальные изменения наблюдались в области митрального клапана;

5) патология камер сердца: в 54,17% случаев (*n*=26) в полостях сердца выявлялись множественные диагональные, поперечные, верхушечные, срединные хорды, переплетённые между собой; пристеночный и клапанный эндокард был склерозирован.

При микроскопическом исследовании миокарда выявлены распространённая фрагментация мышечных волокон и диффузный кардиосклероз в сочетании с периваскулярным кардиосклерозом и липоматозом стромы миокарда.

Исследование крупных магистральных сосудов в ряде случаев показало уменьшение диаметра аорты (гипоплазия). В 4,17% случаев (*n*=2) имела место резкая гипоплазия брюшного отдела аорты, периметр сосуда составлял порядка 1,5 см с истончением его стенки до 1,0 мм и нарушением строения аорты (двуствольная аорта). В 25% всех анализируемых случаев (*n*=12) сосуды головного мозга имели повышенную извитость: повышенная извитость отмечена в области задних мозговых (20; 41,67%), мозжечковых (8; 16,67%) и передних мозговых артерий (4; 8,33%);в оставшихся 4 случаях наблюдалось сочетание повышенной извитости артерий с очаговыми сужениями и расширениями. В 4 (8,33%) случаях выявлялась аплазия и общая гипоплазия сосудов Виллизиева круга.

**Таблица 1.** Характеристика показателей массы и размеров сердца
**Table 1.** Characteristic of heart weight and size indices

| Показатель | В группе внезапно умерших лиц молодого возраста | Норма |
|---|---|---|
| Масса, г | | |
| • муж. | 287,92±3,31 | 320 |
| • жен. | 275,18±9,42 | 285 |
| Длинник, см | | |
| • муж. | 10,3±0,25 | 8,5–9 |
| • жен. | 10,64±0,54 | 8,0–8,5 |
| Поперечник, см | | |
| • муж. | 8,54±0,29 | 9,2–10,5 |
| • жен. | 7,090,51 | 8,5–9,2 |
| Толщина, см | | |
| • муж. | 4,81±0,18 | 3,5–4,5 |
| • жен. | 4±0,33 | 3,2–4,0 |

В 27,08% случаев (*n*=13) имели место аномальное отхождение левой коронарной артерии от лёгочной артерии или от правого коронарного синуса, а также аномальное отхождение правой коронарной артерии от левого коронарного синуса. В нескольких случаях отмечено расширение диаметра аорты на уровне отхождения почечных артерий.

В 10,42% случаев выявлялась аневризма аорты (*n*=5) без разрыва её стенок. Аневризма восходящего отдела аорты сопровождалась расширением фиброзного кольца аортального клапана. В 18,75% случаев (*n*=9) выявлены аневризмы сосудов головного мозга различной локализации, формы и размеров. Аневризмы сосудов головного мозга наблюдались в местах отхождения ветвей от базилярной артерии или в месте изгибов артерии, характеризовались истончением сосудистой стенки вблизи аневризмы и, как правило, имели неправильную мешотчатую форму (37; 77,08%). Чаще аневризмы располагались в зоне отхождения ветвей передней мозговой артерии (37; 77,08%). В единичных случаях разрыв аневризм приводил к формированию внутричерепных гематом. В 33,33% случаев (*n*=16) при исследовании сосудов Виллизиева круга обнаруживались микроаневризмы без признаков разрыва.

Артериовенозные мальформации были диагностированы лишь в 6,25% случаев (*n*=3) в виде классических сосудистых конгломератов диаметром не более 3 см, состоящих из вен и патологически извитых артерий. Изолированные артериальные мальформации обнаружены в 2,08% случаев (*n*=1).

Разрывы аневризм, мальформаций и стенок сосудов-выявлялись в 10,42% случаев. Частой причиной смерти были гемотампонада сердца в результате разрыва аневризмы коронарной артерии, острая кровопотеря при разрыве аорты и острое нарушение мозгового кровоснабжения в результате разрыва стенки мозговых сосудов. При разрывах сосудистых мальформаций определялись изменения сосудов, характерные для артериальной гипертензии: гиперэластоз, миоэластофиброз, склероз стенок сосудов, гипертрофия средней оболочки мозговых артерий.

Изменения со стороны органов дыхания проявлялись очаговой буллёзной эмфиземой (1; 2,08%), признаками хронического бронхита (18; 37,5%) с расширением просвета бронхов, утолщением их стенок и наличием перибронхиального пневмосклероза.

Морфологические изменения со стороны органов желудочно-кишечного тракта выявлены в 62,5%

случаев (*n*=30) в виде гастроптоза. Желудок имел вытянутую форму и был уменьшен в размерах; со стороны слизистой наблюдалась сглаженность или отсутствие складчатости (атрофический гастрит). Изменения других органов желудочно-кишечного тракта были представлены долихосигмами, дивертикулами толстой кишки, атипичным (горизонтальным) положением желчного пузыря со значительным удлинением его шейки. В 31,25% случаев (*n*=15) у молодых лиц выявлялся калькулёзный холецистит.

Изменения органов мочевыделительной системы проявлялись нарушением анатомического строения и положения почек. Среди анатомических особенностей почек отмечали уменьшение размеров (гипоплазию) одной из почек и увеличение размеров другой (гипертрофию). На поверхности почек выявлялись множественные кистообразные выпячивания. Больше чем в половине наблюдений выявлено нарушение фиксации почек в анатомическом ложе с их смещением в полость таза (нефроптоз). Диапазон смещения почек варьировал от 8 до 20 см. В зависимости от локализации органа установлена поясничная, подвздошная и тазовая дистопия почек.

Особое внимание при гистологическом исследовании в случаях внезапной смерти лиц молодого возраста уделяют сосудам. Гистологические изменения стенки сосудов при внезапной смерти лиц молодого возраста носят системный характер. Прежде всего, изменяется форма просвета сосудов. Часто имеет место сужение просвета, при этом наибольшие изменения выявлены в относительно мелких ветвях коронарных, мозговых и почечных артерий. Определено утолщение наружной оболочки коронарных артерий и их ветвей, в меньшей степени — аорты и мозговых сосудов. Эластичные волокна в наружной оболочке располагались неупорядоченно и окрашивались неравномерно. В области *vasa vasorum* (сосуды сосудов) наблюдались скопления тканевых базофилов с примесью лимфоцитов. В средней оболочке уменьшалась толщина эластических мембран. Описанные трансформации структуры сосудов сердца, надо полагать, формируют морфологический субстрат для развития аритмогенного синдрома и других фатальных осложнений.

При иммуногистохимическом исследовании в наружной оболочке изученных сосудов определена экспрессия белка p53 и молекулы межклеточной адгезии 1-го типа (intercellular adhesion molecule-1, ICAM-1), показан выраженный медианекроз с образование полостей. Помимо экспрессии белка p53 и ICAM-1, выявлен воспалительный инфильтрат в стенке артериального сосуда из клеток, положительных к CD45, CD3, CD20 и CD68. Выявленные единичные лимфоциты с экспрессией p53 в воспалительном инфильтрате стенки аневризмы сосудов указывают на роль апоптоза в разрушении эластических волокон, что подтверждается экспрессией фактора некроза опухолей альфа (tumor necrosis factor-alpha, TNF-α) и ICAM-1 в *vasa vasorum* и наружной оболочке. Отмечены распространённая фрагментация коллагеновых и эластических волокон, образование кистозных полостей, размеры которых нередко достигают 500 мкм. В ряде случаев имела место мышечная гиперплазия и эктазия *vasa vasorum*. Разнонаправленная ориентация гладкомышечных клеток подтверждается при экспрессии гладкомышечного актина (smooth muscle actin, SMA). С помощью реакции на эластин показана выраженная фрагментация эластических волокон. Внутренняя эластическая мембрана потеряла присущую ей извитость, выглядела слегка истончённой с участками фрагментации и гомогенизации. ICAM-1 определялся в средней оболочке. Во внутренней оболочке наблюдались очаги склероза и глыбки гиалина. Со стороны просвета сосуда отмечены набухание и пролиферация клеток эндотелия. ICAM-1 определялся также в эндотелии.

## ОБСУЖДЕНИЕ

Местом наступления смерти чаще всего являются дом, квартира, а также общественные места — учебные заведения и места спортивных занятий. При выборочных аутопсиях при внезапной смерти лиц молодого возраста практически во всех случаях установлен астенический тип конституции, который был определён по следующим признакам: высокий рост, удлинённая грудная клетка с острым эпигастральным углом, слабовыраженная подкожная жировая клетчатка, вес меньше возрастной нормы, узкие плечи. Выявлены патологические изменения со стороны грудины, позвоночника, конечностей, стоматологического статуса и внутренних органов, которые соответствовали стигмам дисплазии соединительной ткани. Изменения костно-суставной системы были обозначены как скелетопатия. Практически во всех случаях внезапной смерти лиц молодого возраста отмечено сочетание признаков астенической конституции и скелетопатии, которые подтверждают наличие дисплазии соединительной ткани.

Основной причиной внезапной смерти лиц молодого возраста явилась патология сердечно-сосудистой системы.

## ЗАКЛЮЧЕНИЕ

Диагностика внезапной смерти лиц молодого возраста требует более детального комплексного подхода для установки причины смерти и факторов риска, что включает антропометрический, секционный, гистологический и иммуногистохимический методы.

Выявленные особенности конституциональной анатомии при внезапной смерти лиц молодого возраста могут быть использованы в качестве диагностических признаков при проведении диспансеризации для профилактики внезапной смерти.

## ДОПОЛНИТЕЛЬНАЯ ИНФОРМАЦИЯ

**Источник финансирования.** Авторы заявляют об отсутствии внешнего финансирования при проведении исследования.

**Конфликт интересов.** Авторы декларируют отсутствие явных и потенциальных конфликтов интересов, связанных с публикацией настоящей статьи.

**Вклад авторов.** Все авторы подтверждают соответствие своего авторства международным критериям ICMJE (все авторы внесли существенный вклад в разработку концепции, проведение исследования и подготовку статьи, прочли и одобрили финальную версию перед публикацией). Наибольший вклад распределён следующим образом: Е.А. Гриценко, А.А. Бычков, С.В. Груховский — сбор данных; О.Л. Романова, Е.М. Новиков — анализ данных; И.В. Глоба, П.С. Веленко — написание текста рукописи; М.А. Кислов, С.В. Шигеев — научное редактирование рукописи; Е.Х. Баринов — научное редактирование рукописи, рассмотрение и одобрение окончательного варианта рукописи.

## ADDITIONAL INFORMATION

**Funding source.** This study was not supported by any external sources of funding.

**Competing interests.** The authors declare that they have no competing interests.

**Authors' contribution.** All authors made a substantial contribution to the conception of the work, acquisition, analysis, interpretation of data for the work, drafting and revising the work, final approval of the version to be published and agree to be accountable for all aspects of the work. E.A. Gritsenko, A.A. Bychkov, S.V. Gruhovskiy — data collection; O.L. Romanova, E.M. Novikov — data analysis; I.V. Globa, P.S. Velenko — writing the draft; M.A. Kislov, S.V. Shigeev — scientific editing of the draft; E.Kh. Barinov — scientific editing of the draft, consideration and approval of the final draft.

## СПИСОК ЛИТЕРАТУРЫ

**1.** Maron B.J., Maron M.S., Maurer M.S., et al. Cardiovascular diseases that have emerged from the darkness // J Am Heart Association.2021. Vol. 10, N 20. P. e021095. EDN: HTRZQB doi: 10.1161/JAHA.121.021095

**2.** Клочихина О.А., Шпрах В.В., Стаховская Л.В., и др. Анализ среднемноголетней заболеваемости и смертности от инсульта в регионах Российской Федерации, вошедших в федеральную программу реорганизации помощи пациентам с инсультом //Журнал неврологии и психиатрии им. С.С. Корсакова. 2020. Т. 120, № 12-2. С. 37–41. EDN: GYMLMJ doi: 10.17116/jnevro202012012237

**3.** Skjelland M., Zamani M., Hetlevik S., et al. Increased endothelial activation in patients with mixed connective tissue disease // J Stroke Cerebrovasc Dis.2020. Vol. 29, N 2. P. 104563. doi: 10.1016/j.jstrokecerebrovasdis.2019.104563

**4.** Земцовский Э.В., Тимофеев Е.В., Малев Э.Г. Наследственные нарушения (дисплазии) соединительной ткани. Какая из двух действующих национальных рекомендаций предпочтительна? // Педиатр. 2017. Т. 8, № 4. С. 6–18. EDN: ZDMAQN doi: 10.17816/PED846-18

**5.** Boot E., Ekker M.S., Putaala J., et al. Ischaemic stroke in young adults: A global perspective //J Neurol Neurosurg Psychiatry. 2020. Vol. 91, N 4. P. 411–417. EDN: EJFGVJ doi: 10.1136/jnnp-2019-322424

**6.** Бойцов С.А., Шахнович Р.М., Эрлих А.Д., и др. Регистр острого инфаркта миокарда. РЕГИОН-ИМ —Российский регистр острого инфаркта миокарда // Кардиология. 2021. Т. 61, № 6. С. 41–51. EDN: EVBEBV doi: 10.18087/cardio.2021.6.n1595

## REFERENCES

**1.** Maron BJ, Maron MS, Maurer MS, et al. Cardiovascular diseases that have emerged from the darkness. *J Am Heart Association.* 2021;10(20):e021095. EDN: HTRZQB doi: 10.1161/JAHA.121.021095

**2.** Klochihina OA, ShprahVV, Stahovskaya LV, et al. An analysis of the long-term stroke morbidity and mortality in the regions of the Russian Federation included in the federal patient assistance reorganization program. *S.S. Korsakov J Neurol Psychiatry.* 2020;120(12-2):37–41. EDN: GYMLMJ doi: 10.17116/jnevro202012012237

**3.** Skjelland M, Zamani M, Hetlevik S, et al. Increased endothelial activation in patients with mixed connective tissue disease. *J Stroke Cerebrovasc Dis.* 2020;29(2):104563. doi: 10.1016/j.jstrokecerebrovasdis.2019.104563

**4.** Zemcovskij EV, Timofeev EV, Malev EG. Inherited disorders (dysplasia) of the connective tissue. Which of the two existing national recommendations is preferable? *Pediatr.* 2017;8(4):6–18. EDN: ZDMAQN doi: 10.17816/PED846-18

**5.** Boot E, Ekker MS, Putaala J, et al. Ischaemic stroke in young adults: A global perspective. *J Neurol Neurosurg Psychiatry.* 2020;91(4):411–417. EDN: EJFGVJ doi: 10.1136/jnnp-2019-322424

**6.** Bojcov SA, Shahnovich RM, Erlih AD, et al. Registry of acute myocardial infarction. REGION-IM — Russian Registry of Acute Myocardial Infarction. *Kardiologiia.* 2021;61(6):41–51. EDN: EVBEBV doi: 10.18087/cardio.2021.6.n1595

## ОБ АВТОРАХ

*** Глоба Ирина Владимировна,** канд. мед. наук;
адрес: Россия, 119435, Москва, ул. Россолимо, д. 15/13;
ORCID: 0000-0002-7185-4324;
eLibrary SPIN: 3976-6782;
e-mail: ig_92@mail.ru

## AUTHORS' INFO

*** Irina V. Globa,** MD, Cand. Sci. (Med.);
address: 15/13 Rossolimo street, 119435 Moscow, Russia;
ORCID: 0000-0002-7185-4324;
eLibrary SPIN: 3976-6782;
e-mail: ig_92@mail.ru

**Баринов Евгений Христофорович,** д-р мед. наук, профессор;
ORCID: 0000-0003-4236-4219;
eLibrary SPIN: 2112-4568;
e-mail: ev.barinov@mail.ru

**Шигеев Сергей Владимирович,** д-р мед. наук;
ORCID: 0000-0003-2219-5315;
eLibrary SPIN: 3116-2928;
e-mail: Shigeev@mail.ru

**Кислов Максим Александрович,** д-р мед. наук, доцент;
ORCID: 0000-0002-9303-7640;
eLibrary SPIN: 3620-8930;
e-mail: smedik@gmail.com

**Веленко Павел Сергеевич,** канд. мед. наук, доцент;
ORCID: 0000-0003-2800-1454;
eLibrary SPIN: 6649-3580;
e-mail: velenko_p_s_1@staff.sechenov.ru

**Романова Ольга Леонидовна,** канд. биол. наук, доцент;
ORCID: 0000-0001-6356-9251;
eLibrary SPIN: 6727-9170;
e-mail: romanova-ol@rudn.ru

**Бычков Алексей Александрович,** канд. мед. наук, доцент;
ORCID: 0000-0001-6741-6498;
eLibrary SPIN: 4042-7275;
e-mail: bychkov_a_a@staff.sechenov.ru

**Гриценко Елизавета Алексеевна;**
ORCID: 0009-0009-8074-6665;
e-mail: mirukawa27@gmail.com

**Груховский Сергей Витальевич;**
ORCID: 0000-0001-9849-7825;
eLibrary SPIN: 7734-4020;
e-mail: gruhovskiy@mail.ru

**Новиков Егор Михайлович,** канд. мед. наук;
ORCID: 0000-0002-6851-5786;
eLibrary SPIN: 4295-8682;
e-mail: dr.ENovikov@gmail.com

**Evgeny Kh. Barinov,** MD, Dr. Sci (Med.), Professor;
ORCID: 0000-0003-4236-4219;
eLibrary SPIN: 2112-4568;
e-mail: ev.barinov@mail.ru

**Sergey V. Shigeev,** MD, Dr. Sci. (Med.);
ORCID: 0000-0003-2219-5315;
eLibrary SPIN: 3116-2928;
e-mail: Shigeev@mail.ru

**Maksim A. Kislov,** MD, Dr. Sci. (Med), Assistant Professor;
ORCID: 0000-0002-9303-7640;
eLibrary SPIN: 3620-8930;
e-mail: smedik@gmail.com

**Pavel S. Velenko,** MD, Cand. Sci. (Med.), Assistant Professor;
ORCID: 0000-0003-2800-1454;
eLibrary SPIN: 6649-3580;
e-mail: velenko_p_s_1@staff.sechenov.ru

**Olga L. Romanova,** Cand. Sci. (Biol.), Assistant Professor;
ORCID: 0000-0001-6356-9251;
eLibrary SPIN: 6727-9170;
e-mail: romanova-ol@rudn.ru

**Alexey A. Bychkov,** MD, Cand. Sci. (Med.), Assistant Professor;
ORCID: 0000-0001-6741-6498;
eLibrary SPIN: 4042-7275;
e-mail: bychkov_a_a@staff.sechenov.ru

**Elizaveta A. Gritsenko;**
ORCID: 0009-0009-8074-6665;
e-mail: mirukawa27@gmail.com

**Sergey V. Gruhovskiy,** MD;
ORCID: 0000-0001-9849-7825;
eLibrary SPIN: 7734-4020;
e-mail: gruhovskiy@mail.ru

**Egor M. Novikov,** MD, Cand. Sci. (Med.);
ORCID: 0000-0002-6851-5786;
eLibrary SPIN: 4295-8682;
e-mail: dr.ENovikov@gmail.com

* Автор, ответственный за переписку / Corresponding author